

Под редакцией  
Ю.Л. Шевченко  
Ю.М. Стойко

# КЛИНИЧЕСКАЯ ФЛЕБОЛОГИЯ



Москва  
2016

УДК 616.14  
ББК 54.102  
К 49

**Рецензенты:**

*Ветшев П.С.* — заслуженный врач России, д.м.н., профессор, заместитель генерального директора по лечебным и научно-образовательным вопросам ФГБУ «НМХЦ им. Н.И. Пирогова» Минздрава России

*Шулутко А.М.* — д.м.н., профессор, заведующий кафедрой хирургии № 2 лечебного факультета Первого МГМУ им. И.М. Сеченова

**Клиническая флебология** / Под редакцией Ю.Л. Шевченко,  
К 49 Ю.М. Стойко — М.: ДПК Пресс, 2016. — 256 с., ил.

ISBN 978-5-91976-090-0

В монографии представлены различные разделы клинической флебологии с учетом эволюционного пути развития данного направления.

Изложены современные методы диагностики хронической венозной недостаточности нижних конечностей, особенности выбора хирургической тактики в нестандартных ситуациях.

Особое внимание уделено инновационным технологиям в хирургическом лечении варикозной болезни, методике выполнения эндовенозной термооблитерации и профилактике осложнений.

Представлены данные миниинвазивных, стационарзамещающих технологий в лечении хронических заболеваний вен нижних конечностей в стадии трофических расстройств.

Показана эффективность эндоваскулярных технологий в лечении посттромботической болезни, а также современные принципы лечения и профилактики тромбоэмболических осложнений.

Издание адресовано сосудистым хирургам, флебологам, специалистам инструментальной и интервенционной диагностики, а также врачам других специальностей и студентам медицинских вузов.

УДК 616.14  
ББК 54.102

ISBN 978-5-91976-090-0

© Коллектив авторов, 2016  
© Издательство «ДПК Пресс», 2016

## Clinical phlebology

**Edited by Yu.L. Shevchenko, Yu.M. Stoyko**

The monograph presents the different sections of the clinical phlebology in evolutionary sequence of department.

The publication describes the modern methods of diagnosis of chronic venous insufficiency of the lower extremities, featuring the choice of surgical tactics in unusual situations.

Special attention is given to innovative technology in the surgical treatment of varicose veins, endovenous thermal obliteration and prevention of complications.

Minimally invasive outpatient treatment of chronic venous diseases with trophic disorders is highlighted as well.

The effectiveness of endovascular techniques in the treatment of postthrombotic disease is demonstrated, as well as modern principles of treatment and prevention of thromboembolism.

The publication is addressed to vascular surgeons, phlebologists, specialists of interventional and diagnostic tools, as well as other physicians and medical students.



# ОГЛАВЛЕНИЕ

<b>Предисловие</b>	<b>9</b>
<b>Глава 1</b>	
Исторические вехи в лечении хронической венозной недостаточности нижних конечностей <i>В.Г. Гудымович</i>	<b>13</b>
<b>Глава 2</b>	
Диагностика острых и хронических заболеваний вен нижних конечностей <i>О.Э. Карпов, А.В. Цыплящук, В.В. Шебряков</i>	<b>49</b>
2.1. Современные методы диагностики острого венозного тромбоза и хронических заболеваний вен нижних конечностей	<b>50</b>
2.2. Анатомические особенности в диагностике патологии вен, как их распознать и разрешить	<b>74</b>
2.3. Цифровые технологии магнитно-резонансной томографии в диагностике интра- и экстравазальной компрессии нижней полой вены	<b>84</b>
<b>Глава 3</b>	
Традиционные и инновационные технологии в хирургическом лечении варикозной болезни <i>М.Н. Яшкин, С.В. Максимов</i>	<b>99</b>
3.1. Эндовенозная лазерная облитерация	<b>103</b>
3.2. Эндовенозная радиочастотная абляция	<b>117</b>

3.3. Ошибки, опасности и осложнения эндоваскулярных технологий в лечении варикозной болезни	122
3.4. Лечебная тактика и профилактика осложнений эндовенозной термооблитерации	140
<b>Глава 4</b>	
Эндоваскулярные и реконструктивные технологии в лечении посттромботической болезни <i>Ю.Л. Шевченко, В.Г. Виллер, Д.И. Марчак</i>	147
<b>Глава 5</b>	
Миниинвазивные, стационарзамещающие технологии лечения хронической венозной недостаточности нижних конечностей в стадии трофических расстройств <i>А.В. Цыплящук, С.Е. Харитонова</i>	165
<b>Глава 6</b>	
Консервативное лечение больных с хронической венозной недостаточностью нижних конечностей <i>Ю.М. Стойко, Е.П. Розберг</i>	191
<b>Глава 7</b>	
Лечебная тактика при тромбозе глубоких вен <i>С.С. Юдаев, Э.Н. Манафов</i>	209
<b>Глава 8</b>	
Профилактика послеоперационных тромбоэмболических осложнений в клинической флебологии <i>М.Н. Замятин, Н.В. Петрова</i>	227
<b>Список основной литературы</b>	239

# CONTENTS

<b>Foreword</b>	<b>9</b>
-----------------	----------

## **Chapter 1**

Historical milestones in treatment of chronic venous insufficiency of the lower extremities <i>V.G. Gudimovich</i>	<b>13</b>
---	-----------

## **Chapter 2**

Diagnosis of acute and chronic venous diseases of the lower extremities <i>O.E. Karpov, A.V. Tsyplyashchuk, V.V. Shchebryakov</i>	<b>49</b>
--	-----------

2.1. Current methods of diagnosis of acute venous thrombosis and chronic venous diseases of the lower extremities	<b>50</b>
---	-----------

2.2. Anatomical aspects in diagnosis of venous diseases. How to recognize and how to treat?	<b>74</b>
---	-----------

2.3. Digital technology of magnetic resonance imaging in extra- and intravascular compression detection	<b>84</b>
---	-----------

## **Chapter 3**

Traditional and innovative technologies in surgical treatment of varicose veins <i>M.N. Yashkin, S.V. Maksimov</i>	<b>99</b>
---	-----------

3.1. Endovenous laser obliteration	<b>103</b>
------------------------------------	------------

3.2. Endovenous radiofrequency ablation	<b>117</b>
---	------------

3.3. Errors, dangers and complications of endovascular treatment of varicose veins	122
3.4. Treatment strategy and prevention of complication of endovenous thermal obliteration	140

#### **Chapter 4**

Endovascular and surgical reconstructive technology in postthrombotic disease threatment <i>Yu.L. Shevchenko, V.G. Viller, D.I. Marchak</i>	147
--	-----

#### **Chapter 5**

Minimally invasive and outpatient strategy in treatment of chronic venous insufficiency with trophic disorders <i>A.V. Tsyplyashchuk, S.E. Kharitonova</i>	165
---	-----

#### **Chapter 6**

Conservative management in patients with chronic venous diseases of the lower extremities <i>Yu.M. Stoyko, E.P. Rosberg</i>	191
--	-----

#### **Chapter 7**

Surgical management of deep vein thrombosis <i>S.S. Yudaev, E.N. Manafov</i>	209
---	-----

#### **Chapter 8**

Prevention of postoperative thromboembolism in clinical phlebology <i>M.N. Zamyatin, N.V. Petrova</i>	227
--	-----

<b>References</b>	239
-------------------	-----



## ПРЕДИСЛОВИЕ

Флебология — одно из самых молодых направлений сердечно-сосудистой хирургии и в то же время самый древний раздел хирургии. Ее развитие тесно связано с прогрессом всей медицины. Обращаясь к страницам истории, можно с уверенностью сказать, что различные варианты лечения, в том числе и хирургические вмешательства по поводу варикозно расширенных вен или трофических язв, вошли в повседневную практику еще задолго до выделения такого направления, как хирургия. Сведения о трофических язвах при варикозном расширении вен имеются в летописях Древнего Египта, Месопотамии, Древней Индии, Китая, Древней Греции и Рима. Цельс (50–25 гг. до н.э.) для лечения венозных язв применял прижигание расширенных вен и их экстракцию. Удаление вен с помощью специальных крючков использовал Клавдий Гален (I–II век н.э.). Впервые удаление поверхностных вен было предложено и выполнено Амбруазом Паре (XVI век).

Отсутствие научной основы, а тем более асептики, какой-либо анестезии сводили на нет все усилия врачей того времени. Однако, так уж устроен человек — тяга к неизведанному преодолевает все препятствия. Развивается наука врачевания, познания об анатомии человеческого тела. Эпоха патогенетически обоснованного хирургического лечения больных с варикозной болезнью началась фактически во второй половине XIX века. В 1890 г. немецкий хирург Тренделенбург предложил операцию перевязки большой подкожной вены на бедре у пациентов с описанным им симптомом, свидетельствующим

о несостоятельности этой вены. Однако в 1888 г. такая же операция была выполнена известным петербургским хирургом А.А. Трояновым. К концу XIX столетия хирургическое лечение варикозно расширенных вен базировалось на приустьевой перевязке большой подкожной вены (операция Троянова — Тренделенбурга) и ее удалении из лампасного разреза по Маделунгу (1884 г.). До сих пор кажутся невероятными операции, длительность которых исчисляется несколькими минутами.

Внедрение в практику анестезии, а затем и асептики, значительно расширили возможности хирурга — он, казалось, мог сделать невозможное. Однако, по меткому выражению английского писателя Х. Эллиса, — «прогресс есть замена одних неприятностей другими». Возникли такие проблемы, как тяжесть и травматизм хирургического вмешательства, инфекционные, тромботические осложнения и многое-многое другое. Практически большая часть XX века была посвящена их решению. Так, достаточно высокая травматичность оперативных вмешательств заставила искать другие способы экстракции пораженных вен. В 1907 г. В. Бэбкок предложил зондовое удаление большой подкожной вены, которое с различными модификациями до настоящего времени составляет основу хирургического лечения ВБВНК. В 30–40-е гг. XX века обязательным компонентом комбинированной флебэктомии становится перевязка несостоятельных коммуникантных вен, которая выполняется субфасциально по R. Linton (1938) или эпифасциально по F. Cockett (1956).

Использование новых технологий, включающих современные оптические системы, лазерные, микроволновые, криоустановки, диагностического оборудования, нового инструментария, методик оперирования, а также достижения смежных специальностей позволили минимизировать операционную травму, сделать лечение достаточно безопасным. Революционным шагом в хирургии тяжелых форм ХВН явилось использование эндоскопической техники для коррекции патологического рефлюкса.

Бурное развитие и техническое усовершенствование хирургического арсенала в последние десятилетия позволили предложить и успешно использовать методы интравазальной термодеструкции, лазерной коагуляции, радиочастотной абляции.

Детальные исследования вариантов анатомии, патологической анатомии, физиологии венозной системы показали, что основной задачей инвазивного лечения является прекращение патологического кровотока по пораженной вене. Простота этой задачи заставила исследователей работать фактически в двух направлениях: усовершенствовать методы облитерации пораженных поверхностных вен или идти по более тернистому, сложному пути нормализации кровотока путем устранения несостоятельности венозных клапанов с помощью различных реконструктивных оперативных вмешательств.

Внедрение хирургических вмешательств, направленных на коррекцию клапанной венозной недостаточности, разработку эндоваскулярных и реконструктивных операций, связано с работами В.С. Савельева, А.В. Покровского, Ю.Л. Шевченко, А.Н. Веденского, Р.П. Аскерханова, Н.Ф. Дрюка, R. Kistner и др.

История развития хирургии варикозной болезни и флебологии в целом убедительно очертила ее основную тенденцию — косметичность при минимальной агрессии и неизменном радикализме. Арсенал современного хирурга-флеболога позволяет успешно реализовывать эти требования.

Современная флебология как направление ангиологии не ограничивается исключительно хирургическими методами, а объединяет весь спектр новых технологий и последних достижений сердечно-сосудистой хирургии. Это и современный арсенал медикаментозных средств с флебопротекцией, и склеротерапия.

Следует подчеркнуть еще одну деталь — учитывая высокую распространенность заболеваний вен, в лечении этих пациентов в той или иной степени зачастую участвуют врачи общего профиля. Именно поэтому данное издание адресовано не только врачам, изучающим вопросы венозной патологии, но и специалистам в других клинических областях.



# ГЛАВА 1

## Исторические вехи в лечении хронической венозной недостаточности нижних конечностей

Лечение хронических заболеваний вен нижних конечностей имеет многовековую историю. На протяжении многих столетий врачи стремились любыми путями устранить видимые признаки этой патологии, применяя различные способы, соответствующие историческому уровню жизни, медицины, техники и культуры.

Оглядываясь назад, анализируя историю лечения болезней вен, нельзя не отметить, что развитие этой области знаний характеризуется постепенным, неукоснительным движением вперед. В этой истории сложно отметить какие-либо революционные изменения, прорывы, гигантские шаги, как в некоторых других областях хирургии. В ней вряд ли можно выделить события и их последствия, равные по своей революционной значимости открытию асептики и антисептики для полостной хирургии, использованию аппарата искусственного кровообращения для хирургии сердца. Однако накопление знаний и опыта в области анатомии кровообращения и кровеносных сосудов определило исторические вехи в лечении данной патологии.

Первые описания строения сосудов человеческого тела, подразделение их на артерии и вены мы находим еще в V–IV вв. до нашей эры в трудах Диогена из Аполлонии и Эврифона. Безусловно, революционные изменения в науке, в том числе и в анатомии венозной системы, происходили в эпоху Возрождения. В 1543 г. издан труд Андреаса Везалия (рис. 1.1) о строении человеческого тела *De humani corporis fabrica* (рис. 1.2).



Рис. 1.1. Андреас Везалий



Рис. 1.2. Титульный лист книги Андреаса Везалия *De humani corporis fabrica* («О строении человеческого тела». Базель, Иоганн Опорин, 1543)

В 1553 г. Miguel Servet (рис. 1.3), в 1559 г. Realdo Colombo (рис. 1.4) описывают малый круг кровообращения, а в 1628 г. William Harvey (рис. 1.5) публикует свою концепцию большого круга кровообращения в труде *Exercitatio anatomica de motu cordis et sanguinis in animalibus*. В 1661 г. Marcello Malpighi (рис. 1.6) открывает капиллярную связь между артериями и венами. В работах итальянских анатомов Giovanni Battista Canano (1547), Andrea Cesalpino (1571), Fabricio (1574) из Падуи есть описание венозных клапанов, но отсутствует объяснение их функции. Взаимосвязь патологии клапанов с развитием патологии вен будет отмечена в более поздних работах G. Richter (1799) и Tommaso Rima (1836).

Первое описание перфорантных вен принадлежит отечественному анатому и хирургу Ю.Х. Лодеру (1803) (рис. 1.7), прослужившему в России более четверти века, возглавляя кафедру анатомии Московского университета.



Рис. 1.3. Мигель Сервет (Miguel Servet)



Рис. 1.4. Гравюра Микеланджело из книги Маттео Реальдо Коломбо *De re anatomica*. Маттео Коломбо изображен в центре, выполняющим вскрытие в анатомическом театре

Он же впервые подразделил эти вены на прямые, соединяющие основные стволы подкожных вен с глубокими, и не прямые, обеспечивающие связь притоков подкожных вен с глубокими венозными магистральями. В 1917 г. John Homans (1877–1954) (рис. 1.8) из Бостона приходит к выводу, что клапанная недостаточность при посттромботической болезни ответственна за образование трофических язв.

В 1704 г. Antonio Maria Valsalva описал нагрузочную пробу, используемую в оториноларингологии при среднем гнойном отите. До настоящего времени проба Вальсальвы лежит в основе многих функциональных флебологических тестов.

Впервые наличие венозного рефлюкса в подкожных венах при варикозной болезни продемонстрировал Benjamin Brodie (1846) (рис. 1.9); им было показано, что наложение жгута на бедро, дистальнее сафено-фemorального соустья, препятствует рефлюксу крови, что явилось обоснованием необходимости

хирургической перевязки и пересечения большой подкожной вены в лечении варикозной болезни.




Рис. 1.5. Уильям Гарвей



Рис. 1.6. Марчелло Мальпиги

Позже, в 1896 г., G. Perthes (рис. 1.10) рекомендует жгутовую пробу для выявления несостоятельности клапанов большой подкожной вены.

Большое значение для понимания строения и функционирования венозной системы имела разработка и внедрение **рентгенологических методов** исследования.

О. Frank, W. Alwens с 1910 г. в экспериментах на животных проводят рентгенологические исследования системы кровообращения.

В 1923 г. первые рентгеноконтрастные вазографии у человека выполнены J. Forestier и J. Sicard (Франция) и J. Berberich и S. Hirsch (Германия).

Первое в России рентгеноконтрастное исследование вен было выполнено в 1924 г. С.А. Рейнбергом (рис. 1.11), вводящим в варикозные узлы 20%-ный раствор бромида стронция.

В 1935 г. J. Frimann-Dahl впервые доказывает наличие тромбоза по данным флебографии.





Рис. 1.7. Ю.Х. Лодер



Рис. 1.8. Джон Хоманс



Рис. 1.9. Бенджамин Броди



Рис. 1.10. Георг Пертес

В 1941 г. Luke предложена ретроградная флебография, применение которой позволило определить роль венозных



Рис. 1.11. С.А. Рейнберг

клапанов и их функциональную состоятельность.

В 1976 г. W. Nach описал восходящую компрессионную флебографию.

Дальнейшее развитие этого метода прочно связано также и с именами российских ученых — А.Н. Филатова, А.Н. Бакулева, В.С. Савельева, Н.И. Краковского, В.Н. Шейниса, Р.П. Аскерханова, А.Н. Веденского и др.

Серьезный шаг в понимании физиологии и патофизиологии венозного оттока был сделан при изучении флебографической кар-

тины мышечно-венозной помпы голени (Almen T., Nilander G., 1962; Sturup H., 1952). С 60-х гг. XX в. флебография становится рутинным исследованием при подозрении на патологию венозной системы нижних конечностей. Широкое внедрение этого метода исследования в клиническую практику обусловило значительный прогресс в понимании сущности и хирургии хронической венозной недостаточности нижних конечностей. Благодаря флебографии стало возможным оценивать регионарные нарушения оттока крови из нижних конечностей и на этой основе планировать хирургические вмешательства. Рентгеноконтрастная флебография без преувеличения явилась фундаментом, на котором произошло становление и развитие реконструктивной хирургии вен.

Эффект Допплера, заключающийся в изменении частоты звуковой волны, отраженной от движущегося объекта, открытый австрийским физиком, математиком и астрономом Кристианом Андреасом Допплером (рис. 1.12) в 1841 г., примененный во флебологических исследованиях, в корне изменил многие наши представления о нормальном венозном оттоке,

начальных патологических проявлениях, структуре и функционировании венозной системы при острых тромбозах, варикозной и посттромботической болезнях.

До последнего времени ни одна из неинвазивных методик: окклюзионная, импедансная, фотоплетизмографии и др. — не позволяли реально локализовать и охарактеризовать клапанную недостаточность вен нижних конечностей, а следовательно, не могли использоваться в качестве метода, на основе которого можно планировать характер и объем хирургического вмешательства.



Рис. 1.12. Кристиан Допплер

Это стало возможным с применением метода ультразвуковой диагностики, появление которого связано с приоритетной и общепризнанной разработкой нашего соотечественника С.Я. Соколова (рис. 1.13), — ультразвуковой промышленной дефектоскопией (1935).

Первые сообщения об ультразвуковом исследовании венозной системы появились в 70-х гг. нашего столетия. (Barber F.E. et al., 1974; Laroche J.P., Muller G., 1992). В настоящее время комплексное ультразвуковое ангиосканирование с цветовым картированием потоков крови и доплерографией является основным и в большинстве случаев единственным объективным и универсальным методом исследования при всех видах патологии вен нижних конечностей, что определяется неинвазивностью его применения, полнотой получаемой информации, возможностью динамического контроля, протоколирования и сравнения результатов. Вероятнее всего, на своем временном этапе внедрение и флебографии, и ультразвукового



Рис. 1.13. С.Я. Соколов

ангиосканирования можно отнести к революционным изменениям, благодаря тому всплеску идей, методов и технологий хирургического лечения, которые они привнесли за собой.

Об оперативном лечении варикозного расширения вен нижних конечностей впервые упоминается в римских источниках I–II вв. до н.э.

Римский философ и врач Цельс (50 г. до н.э. — 25 г. н.э.) обнажал варикозную вену в нескольких местах разрезами вдоль нее с промежутками в 4 попереч-

ных пальца, разрушал каленым железом или пересекал ее в местах разрезов и вырывал промежуточные «куски». Кровотечение останавливалось сдавливанием. Нарат в 1906 г. предложил делать вдоль венозного ствола небольшие разрезы в 10–20 см один от другого, через которые вены с узлами подкожно отсепааровываются возможно дальше вверх и вниз, вытягиваются и после лигирования вверх и вниз иссекаются.

Византийский врач Эциус из Амиды (502–575) первый применил перевязку узлов. Кроме того, он удалял варикозно расширенные вены и затем накладывал давящую повязку.

Эгинета в VII в. (607–690) резецировал между лигатурами участок вены на внутренней поверхности бедра. Рана закрывалась повязкой с вином и маслом.

Араб Альбукасис (1013–1106) описал технику множественных лигатур и «выдирания кусков вен».

Гюи де Шолиак (1300–1368) в *La grande chirurgie* описал каутеризацию вен, вскрытие их в нескольких местах и перевязку вен посередине бедра.

Севиринос 300 лет назад писал (по Р.Р. Футу): «Я видел, как язвы, существовавшие 2, 4, 7, 10 лет, полностью заживали, когда успешно удалялись окружающие их варикозные вены, — язвы исчезали точно так, как высыхают растения, когда отводится питающий их ручей».

Луи Пти (1674–1760) иссекал варикозные узлы.

Немецкий врач Лоренц Гейстер (1683–1758) описал множественные чрескожные лигатуры варикозно расширенных вен.

Дават в 1839 г. проводил под вену иглу, вокруг обоих концов ее, обвивал нить восьмиобразными ходами и так сдавливал вену.

Н. Шеде в 1877 г. предложил множественные — до 30 — чрескожные лигатуры вен кетгуттом, которые завязывались на резиновой трубке, лежащей на коже. Т. Кохер в 1916 г. вновь предложил этот способ, накладывал до 100–150 лигатур и снимал их через 3 дня. М. Топчибашев (1927) завязывал швы прямо на коже и снимал их через 12 дней. Этим методом пользовались и другие (Эйбер С.И., 1927; Якобсон С.А., 1931; Абиев М.Б., 1941). Плохие результаты послужили причиной того, что этот метод вышел из употребления. Изредка применяется подкожная лигатура отдельных узлов, при которой вся лигатура с узлом остается под кожей. Первым это делал Левис (Levis, 1827–1890) в Америке. Погружные лигатуры он накладывал металлической проволокой. Р. Кляпп применял подкожную перевязку кетгуттом, Н.Н. Соколов, а также Г.Н. Булыгинский (1930) — шелком. Последний накладывал на одной ноге 75–90 шелковых подкожных лигатур близко одну от другой. Иногда он к этому добавлял иссечение клубков вен по Нарату. Мак-Элви и Майзел (Mc Elvee, Maisel, 1947) применяли множественные лигатуры в сочетании с радикальной операцией в области овальной ямки и получили 80–90% хороших результатов у больных, прослеженных от года и больше.

Одни авторы предпочитали кетгут, указывая на то, что его раздражающее и аллергическое действие способствует облитерации вен, а другие рекомендуют нерассасывающиеся нити.

Надо учитывать, что при этих операциях в лигатуру захватываются кожные нервы.

О.В. Маделунг (Madelung O.W., 1884) иссекал пораженные вены и их притоки через длинный разрез на бедре и голени.

Н. Шеде (Schede N., 1893) делал циркулярные разрезы вокруг голени до глубокой фасции, рассекая и перевязывая все вены и зашивая потом рану. Раны часто нагнаивались, развивалась тяжелая инфекция, при повреждении лимфатических сосудов нога в нижних отделах долго оставалась опухшей.

Венцель делал такой же разрез на бедре. При этих операциях пересекаются, конечно, подкожные нервы и артерии. О тяжелых последствиях таких операций писали К.П. Коник (1906) и П.Ф. Гусев (1907, 1910). К.П. Коник с 1898 по 1905 г. оперировал 28 больных; у 19 были язвы. Один круговой разрез наносился в верхней трети голени и только у 2–3 больных в средней трети голени или в нижней трети бедра, у 8 больных были прослежены отдаленные сроки. У всех результаты оказались плохими: язвы открылись вновь, сильная болезненная отечность стопы и голени. П.Ф. Гусев через полтора года после операции по Венцелю вынужден был у 45-летней женщины сделать ампутацию голени из-за отека и наличия большой язвы.

Еще более «страшную» операцию предложил Риндфляйш в 1908 г. По этому способу на бедре иссекается большая подкожная вена, а на голени делается спиральный разрез через кожу и всю подкожную клетчатку до глубокой фасции, начинающийся от колена вокруг голени и заканчивающийся на стопе (рис. 1.14). Пересекаемые подкожные вены перевязываются. Рана выполняется марлей и заживает вторичным натяжением. Конечно, и здесь пересекаются все подкожные нервы и артерии.

А. Окснер писал об этой операции, что это «одно из самых жестоких преступлений, которое обладающий тяжелой рукой хирург когда-либо совершал на своих больных». В литературе

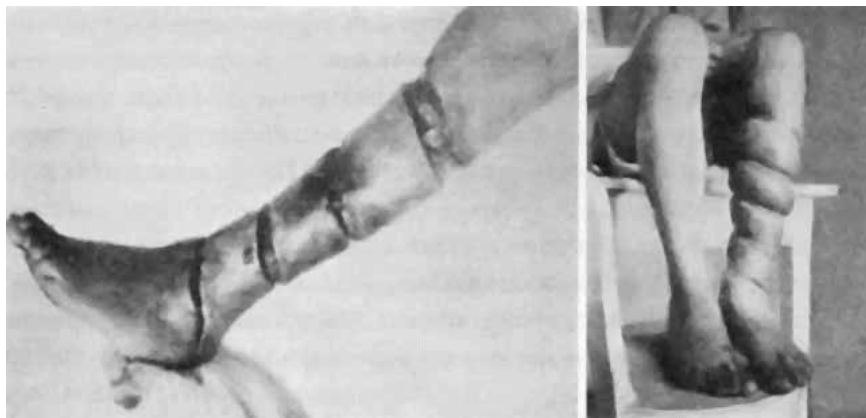


Рис. 1.14. Результаты операции Риндфляйша

имеются сообщения об ампутациях, которые приходилось потом делать этим больным из-за неустрашимых тяжелых и болезненных отеков.

Начало современного патофизиологически обоснованного хирургического лечения варикозного расширения вен нижних конечностей связывается с именем Friedrich von Trendelenburg и Алексея Алексеевича Троянова. Считая причиной варикозной болезни наличие рефлюкса через сафено-фemorальное соустье по большой подкожной вене, для выявления чего им использовалась жгутовая проба, F. Trendelenburg предложил в 1860 г. выполнять через поперечный кожный разрез в верхней трети бедра лигирование и пересечение большой подкожной вены. Описание этой операции в литературе появилось в 1890 г.

Ф. Тренделенбург (рис. 1.15) предложил эту операцию для больных с описанным им положительным симптомом недостаточности клапанов в верхнем конце большой подкожной вены. Из разреза на бедре длиной в 3 см, чаще всего на ладонь выше мышелка бедра, реже посередине бедра или ниже внутреннего мышелка, он вырезал между двумя кетгутowymi лигатурами ку-

сок вены в расчете на то, что это закроет обратный ток крови по вене и даст запустение нижележащих варикозных вен. С 1880 по 1889 г. он сделал 9 операций. Его ассистент Г. Пертес в 1895 г. сообщил уже о 87 операциях у 63 больных. 41 больной был прослежен от 5 месяцев до 9 лет: 32 — излечены, у 9 — рецидив.



Рис. 1.15. Фридрих фон Тренделенбург



Рис. 1.16. А.А. Троянов

Заведующий отделением мужской Обуховской больницы в Санкт-Петербурге А.А.Троянов (рис. 1.16) для диагностики недостаточности клапанов БПВ использовал пробу, аналогичную пробе Тренделенбурга, а для лечения варикоза с недостаточностью клапанов «применялась двойная лигатура *v. saphena* с вырезыванием».

П.С. Тенчинский в 1903 г. в журнале «Русский врач» писал: «За границей об этих наблюдениях первым сообщил проф. Trendelenburg в 1890 г. А.А. Троянов в Обуховской больнице в Петербурге производил такие же наблюдения задолго до появления работы проф. Trendelenburg'a; уже с 1888 г. он изучал причины



происхождения расширения вен и применял свой оперативный способ, дававший хорошие результаты. Разницы в наблюдениях А.А. Троянова и проф. Trendelenburg'a не было, толкование наблюдений было одно и то же, оперативные приемы те же, а потому будет совершенно справедливо называть применяемый для лечения расширения вен нижних конечностей способ двойным именем А. Троянова — Тренделенбурга». Дальше в примечании на 1073-й странице П.С. Тенчинский пишет: «Во время моего прикомандирования к хирургическому отделению Обуховской больницы в начале 1891 г., когда еще о работе проф. Trendelenburg'a там ничего не знали, я имел случай вместе с другими товарищами слышать клинический разбор А.А. Троянова о 2 случаях четковидного расширения вен нижних конечностей и видеть операции на этих больных по его способу».

Таким образом, А.А. Троянов делал эту операцию еще до опубликования Тренделенбургом своей операции в 1890 г., а именно с 1889 г.

Интересный обмен высказываниями произошел между И.П. Павловым и А.А. Трояновым 12 октября 1895 г. на заседании Общества русских врачей в Петербурге по поводу доклада доктора Иванова «Случай расширения вен в области нижней полой вены» (И.П. Павлов. Полн. собр. соч., 1952, т. 6, стр. 71).

*И.П. Павлов:* «Я не совсем понимаю. Вы говорите, что если положить больного, придавить вену, предварительно выгнав кровь, то затем, поставив больного, нельзя получить наполнения вен?»

*А.А. Троянов:* «На голени существуют большие анастомозы поверхностных вен с глубокими, и при прижатии кровь из голени идет через глубокие вены. Когда же отпускают вену, то она начинает наливаться из центра к периферии».

*И.П. Павлов:* «Вы предполагаете, что это постоянное явление?»

*А.А. Троянов:* «Да, в силу расстройства клапанов и вследствие того, что вена утратила свою эластичность. Вероятно, такое же явление может наблюдаться и в глубоких венах, но там

мышцы заменяют утраченную эластичность вен. Это замечательное явление и побудило меня к перевязке вены» [цит. по И.М. Тальман, 1961].

Справедливости ради следует отметить, что ни А.А. Троянов, ни F. Trendelenburg не настаивали на необходимости лигирования большой подкожной вены на уровне сафено-фemorального соустья. Причинами рецидива варикоза после этой операции являлись сохранные ветви БПВ в ее проксимальном отрезке.

Необходимость максимально высокой перевязки БПВ подчеркивал в начале XX в. австралийский хирург William Moore. В 1910 г. М.М. Дитерихс предлагал обязательную перевязку всех стволов и притоков БПВ, для чего применял дугообразный разрез на 2 см выше паховой складки, спускающийся на бедро и широко открывающий область овальной ямки, позволяя резецировать большую подкожную вену и впадающие в верхний ее отрезок вены. Основные принципы хирургического лечения первичного варикозного расширения вен были определены еще в 1910 г. на X съезде российских хирургов, где подчеркивалось, что тщательно выполненная операция устраняет возможность рецидива заболевания.

В зарубежной литературе пионером практического внедрения высокой приустьевого перевязки БПВ и впадающих в нее на этом уровне притоков считают John Nomans, датируя его сообщение 1916 г. В настоящее время в литературе за этой операцией укрепилось название «кроссэктомия» (Van der Stricht J., 1986; Bergan J., 1991).

Интересна эволюция хирургического доступа для кроссэктомии. Различные виды вертикальных доступов, от вертикального разреза Ch.H. Mayo и дугообразного разреза М.М. Дитерихса до наиболее известного косопроходного доступа И.В. Червякова (1962), были трансформированы в конце прошлого века в параллельные паховой складке — подпаховый, непосредственно по паховой складке и даже надпаховый доступ (Brunner U., 1975; Яблоков Е.Г. и соавт., 1999).

Оценивая состояние флебохирургии на рубеже XIX–XX вв., следует отметить, что операция Троянова — Тренделенбурга была наиболее частым вмешательством при варикозной болезни. Наряду с ней ведущее место занимали два основных вида хирургического вмешательства на подкожных венах. Первый из них следует определить как лигатурный способ, истоки которого мы находим в работах арабского врача Альбукасиса (1013–1106), а в дальнейшем — Лоренца Гейстера (1683–1758) и Давата (1839) (по И.М. Тальман, 1961). Широкое распространение приобрела методика N. Schede (1877) — наложение до 30 кожных лигатур по ходу вены, которые завязывались на резиновой трубке, расположенной на коже. Развитие лигатурных методик шло преимущественно по пути увеличения числа лигатур (так, Т. Kocher в 1916 г. накладывал до 100–150 лигатур), так и по пути наложения подкожных скрытых лигатур.

Широкое распространение в конце XIX в. получило иссечение подкожных вен по O.W. Madelung (1884) через продольные разрезы по бедру и голени, в последующем этот доступ использовался В.П. Вознесенским (1930) при тромбофлебите подкожных вен, которые он иссекал «лампасным» способом вместе с покрывающей их кожей. В настоящее время выделение большой подкожной вены из продольного доступа сохраняет свое значение при заборе аутовены при сосудистых реконструкциях. Появление эндоскопической техники выделения БПВ для ее аутотрансплантации, сопровождающееся значительно меньшим процентом осложнений, лучшим эстетическим результатом.

В 1906 г. Ch.H. Mayo сообщил об удалении БПВ из нескольких коротких разрезов, а также о применении экстравазального кольцевого венэкстрактора — *vein stripper*. Дистальный конец перерезанной вены продевается в кольцо, фиксируется, и при продвижении кольца книзу вдоль вены достигается обрыв притоков и высвобождение вены.

В 1905 г. W. Keller описал первое внутрисосудистое удаление варикозно расширенных вен. Keller писал: «Отдельные

сегменты большой подкожной вены ноги удаляются после введения в просвет витой проволоки. Один конец удаляемого сегмента вены фиксируется на проволоке. При потягивании за нее вена выворачивается и удаляется». W. Wayne Babcock усовершенствовал предложенный Keller инструмент и в 1907 г. опубликовал результаты удаления варикозно расширенных поверхностных вен с помощью зонда собственной конструкции, послужившего прототипом современного инструмента, используемого для этого вмешательства.

После выхода в свет работ W. Babcock его методика была взята на вооружение многими европейскими и американскими хирургами с последующими усовершенствованиями. Одно из них сделал Henry Gray в 1909 г., предложив сменные наконечники разного размера и дополнительное соединение в середине инструмента, увеличившее его длину.

С этого времени вот уже почти сто лет операция Бэбкока считается обязательным компонентом флебэктомии.

Видно, что на протяжении нескольких десятилетий в конце XIX — начале XX в. в хирургии хронической венозной недостаточности применялись как крайне травматичные и, вследствие этого, сегодня полностью оставленные методики оперативного лечения, так и методы, использующиеся по сей день.

Будучи одним из наиболее древних и традиционных вмешательств, патогенетическая обоснованность которого не вызывает возражений, сафенэктомия во многом определяет тяжесть и травматичность всей комбинированной флебэктомии. Зондовой методике удаления подкожных вен на зонде присущ ряд недостатков, связанных с травматизацией венозных притоков и коммуникантных вен, лимфатических коллекторов и подкожных нервов.

Попытки уменьшить нежелательные последствия сафенэктомии привели к разработке **инверсионных** и **инвагинационных методик** удаления большой подкожной вены. Инвагинационные методики сафенэктомии не следует путать

с инвагинацией фрагмента БПВ в ее просвет, то есть пломбировкой вены, применяемой в качестве альтернативы удаления БПВ. При инверсионной технике сафенэктомии вена удаляется, выворачиваясь наизнанку наподобие чулка, что обеспечивается применением оливок малого диаметра и криостриппингом. Такой вворачивающий вену стриппинг сопровождается меньшим повреждением паравазальных структур — нервных и лимфатических стволов, меньшей частотой развития соответствующих осложнений.

Идея **термического воздействия** на стенку вены с целью прекращения в ней кровотока не является новой. Электрокоагуляцию варикозно расширенных вен начали применять еще в 50-х гг. прошлого столетия. **Эндоваскулярная электрокоагуляция** (ЭВЭК) как способ выключения из кровообращения варикозно измененных вен была внедрена в практику чехословацкими хирургами К. Firt, L. Heigal, D. Jřivora в 1959 г. Вместо удаления вены был предложен механизм воздействия, чем-то схожий со **склеротерапией**: вызванный электродом ожог вены через стадию асептического воспаления приводит к рубцеванию вены и ее обтурации. Этот метод в различных модификациях применяли многие отечественные хирурги: В.С. Савельев, В.И. Милостанов, С.Р. Лампер, А.Н. Муранов, В.И. Ершов и др. В.С. Савельев и соавт. (1972) использовали методику ЭВЭК при начинающемся варикозе — паравазальную электрокоагуляцию. В настоящее время этот способ редко применяется в клинической практике в связи с частыми рецидивами, осложнениями (электроожоги, грубый фиброз) и неудовлетворительными косметическими результатами. Однако сообщения о применении этой техники существуют и по сей день.

**Криостриппинг** представляет собой удаление вены на криозонде, который фиксируется к стенке вены за счет криоадгезии. Данная методика обеспечивает отрыв дистального отдела вены без дополнительного разреза, а выворачивание ее наизнанку



Рис. 1.17. Рене Миллерет

при стриппинге предупреждает повреждение нервных стволов. Первые попытки применения холодового воздействия на эндотелий вен с целью их склерозирования не привел к долгосрочным положительным результатам.

Но на основе такого низкотемпературного воздействия французский флеболог R. Milleret (рис. 1.17) в середине 80-х гг. XX в. разработал метод криоэкстракции варикозно измененных вен — криостриппинг. Метод основан на криоадгезии (прилипанию) стенки вены к наконечнику зонда,

охлаждаемому до  $-85\text{ C}^{\circ}$  за счет быстрого расширения ранее сжатых газов  $\text{N}_2\text{O}$  или  $\text{CO}_2$  (эффект Джоуля — Томсона). Примораживание стенки вены к наконечнику зонда позволяет, во-первых, выполнить стриппинг без дополнительного лигирования терминального отрезка вены, а значит без дополнительного разреза. Во-вторых, за счет примораживания вены не на всем протяжении, а лишь к наконечнику, возникает возможность выворачивания вены внутрь (инвагинация) в процессе ее удаления, что сопровождается значительно меньшей вероятностью повреждения перивазально расположенных анатомических образований, прежде всего, нервов и лимфатических путей.

Другой современный вариант термической деструкции вены — **интравазальный термолиз — VNUS Closure Vein Treatment System**. Механизм радиочастотной окклюзии (РЧО) вены заключается в термическом повреждении ее стенки под воздействием электромагнитного излучения определенной частоты. Результатом этого воздействия является тромботи-

ческая окклюзия вены, стенка которой подвергается фиброзу, а диаметр ее резко уменьшается. Комбинация этих факторов обеспечивает надежную окклюзию и фиброзную трансформацию вены.

Показания и противопоказания для РЧО до сих пор продолжают оставаться предметом дискуссии, как и при ЭВЛО. Тем не менее уже определены основные группы пациентов с ВРВНК, для которых возможность успешного использования РЧО, как и ЭВЛО, никем не оспаривается.

Одним из последних достижений в лечении варикозной болезни нижних конечностей является применение **высокоэнергетических лазеров**. Механизм селективной фотокоагуляции заключается в избирательном поглощении различными компонентами биологических тканей лазерной энергии определенной длины волны, что приводит к их избирательному разрушению без нанесения ущерба окружающей ткани.

Результаты применения ЭВЛК и РЧО обнадеживают — изолированное применение этих методов надежно заменяет традиционную сафенэктомию в оперативном лечении. Появляется реальная возможность снижения продолжительности стационарного лечения, уменьшения частоты и тяжести осложнений.

Стремление минимизировать количество и длину применяемых кожных разрезов отчетливо прослеживается на протяжении всей истории флебохирургии. Свою лепту в минимизацию разрезов внесло применение эндоскопической техники в операциях на венах. В дальнейшем с развитием техники минифлебэктомии по Р. Мюллеру такой характеристики заслуживают разрезы не более 2–3 мм, а в ряде случаев сообщается о выполнении минифлебэктомии через проколы кожи, выполненные инъекционной иглой 18–20 G. В то же время флебэктомия с выполнением малых разрезов порождает ряд хирургических проблем: затрудняются поиск и манипуляции на венах, в том числе выделение коммуникантных вен, нередко ошибки в их визуализации и перевязке, повышается травматизация

краев кожного разреза, что приводит в дальнейшем к развитию гипертрофического рубца. Дистанцированные манипуляции без визуального контроля нередко приводили к отрывам фрагментов вен с образованием гематом, оставление участков вен может также служить основой рецидива заболевания. И все же, несмотря на все эти трудности, хирурги упорно стремятся минимизировать разрезы. Эстетическая сторона, бесспорно, важна, но не она в этой ситуации главная.

Применение с целью визуализации расположения и хода вен в подкожной клетчатке внутренней подсветки — диафаноскопии, трансиллюминации, хорошо известной по другим областям медицинской деятельности, способствовало созданию новой техники удаления варикозных вен — **трансиллюминационной флебэктомии (ТИФЭ)**. Технология, разработанная в 1998 г. американским флебологом G. Spitz совместно с компанией **Smith & Nephew**, интересна не только возможностью трансиллюминационной визуализации вариксов, но и такими техническими особенностями, как система гидропрепаровки тканей и орошения, наличие мощного резектора на шейвере. Все эти технические новшества объединены в **аппарате TriVex**, позволяющем из 2–3 небольших разрезов удалять варикозно расширенные подкожные вены на значительной площади под визуальным контролем.

Следует отметить, что, несмотря на привлекательность и оригинальность метода, широкого применения он не получил вследствие опасности ряда осложнений: высокой опасности повреждения крупных венозных и нервных стволов, развития гематом.

Безусловно, основные принципы хирургического лечения, направленные на коррекцию горизонтального и вертикального рефлюксов, сформулированы на протяжении XX столетия. Однако концепция минимизации, радикальности и эффективности лежит в основе любого хирургического вмешательства. Именно это заставляет искать новые методы, позволяющие с минимальной операционной травмой добиться оптимальных функциональных



и косметических результатов. Примером тому является прошедший в июле 2016 г. 17-й Европейский венозный форум (Лондон), в ходе которого обсуждался ряд новых методик: использование биоклея для окклюзии пораженных венозных сегментов, а также применение механохимической эндовенозной абляции. Использование биоклея заключается во введении в варикозно измененный сегмент цианоакрилового геля, «пломбирующего» вену. Суть механохимической абляции заключается в сочетанном применении специальных катетеров с ротационным механизмом-нитью на конце, которая на большой скорости за счет вращения повреждает внутренний слой вены, а последующее применение склерозанта позволяет добиться ее полной окклюзии.

Результаты применения новых методов, конечно же, оценит время, но важно одно — поиск и оптимизация хирургических методов продолжается.

Осмысливание патологической роли пораженных коммуникантных вен по сути начинается с работ R. Linton 1938–1953 гг. Им впервые была показана роль недостаточных коммуникантных вен в патогенезе ХВН при посттромботической болезни. Последующие работы H. Dodd и F. Cockett (1956) показали аналогичную роль несостоятельности коммуникантных вен при варикозной болезни.

F. Cockett, придавая особое значение в развитии ХВН и трофических расстройств перфорантам, дренирующим надлодыжечную область, также рекомендовал обязательную перевязку несостоятельных коммуникантных вен, но, в отличие от R. Linton, только из разрезов в нижней трети голени и надфасциально.

D. Felder (1955) полагал, что перевязка несостоятельных коммуникантных вен должна осуществляться непосредственно у места впадения в глубокие вены голени во избежание образования слепых венозных мешков. Для этого им предложен задний доступ, который не затрагивает зоны трофических расстройств, позволяет из одного разреза перевязать как медиальные, так и латеральные коммуникантные вены.

В последнее время в хирургическом лечении хронической венозной недостаточности нижних конечностей появился ряд новых перспективных малоинвазивных методик. В первую очередь это относится к субфасциальной эндоскопической хирургии перфорантных вен (Subfascial Endoscopic Perforator Vein Surgery — SEPS). Основоположителем метода является G. Hauer, в 1985 г. применивший введение эндоскопа для манипуляций в субфасциальном пространстве голени и пересечения несостоятельных перфорантных вен. Сначала в Германии, а затем в США хирурги стали все более активно использовать субфасциальную эндоскопическую хирургию перфорантных вен (СЭХПВ) в арсенале средств, применяющихся при лечении больных хронической венозной недостаточностью. Предварительные результаты операции оказались обнадеживающими. Первоначально предложенная как альтернатива операции Линтона при лечении больных с трофическими расстройствами кожи и мягких тканей голени, СЭХПВ выгодно отличается от нее рядом положительных моментов. К их числу относятся: малая травматичность вмешательства, значительное снижение частоты гнойно-некротических и других видов осложнений (с 20–50% и более при традиционной операции Линтона до 10–15% при эндоскопическом варианте операции), уменьшение сроков госпитализации, возможность амбулаторного применения.

Вторая половина XX в. во флебологии ознаменовалась бурным развитием хирургии глубоких вен при хронической венозной недостаточности. Неудовлетворенность результатами хирургического лечения ХВН при вмешательствах только на поверхностных и перфорантных венах привела к тому, что в этот сравнительно небольшой по длительности период времени было предложено и реализовано множество способов улучшения венозного оттока по глубоким венам при варикозной и посттромботической болезням. Проблемой реконструктивных и пластических операций на магистральных венах занимались хирурги практически всего цивилизованного мира.

Такое количество новых идей, блестящее их воплощение явилось поистине революционным шагом в хирургии ХВН. Важно отметить, что к этому времени сформировались и основные представления о патогенезе хронической венозной недостаточности, которые послужили фундаментом для развития этого направления хирургии вен. Эти представления могут быть сформулированы следующим образом:

1. Причиной развития варикозной трансформации вен являются врожденные или индуцированные дефекты в строении венозной стенки, которые затрагивают все три венозные системы нижних конечностей.
2. Высокая частота выявления венозного рефлюкса в глубоких венах при варикозной и посттромботической болезнях по данным флебографии. Включение в диагностический арсенал флебографии позволяло объективно оценивать результаты проведенного лечения.
3. Появилась возможность технического осуществления флебологических вмешательств, обеспечивающих устранение обнаруживаемых гемодинамических изменений.

Основоположником хирургического лечения посттромботической болезни заслуженно считается R. Linton (1938). Он патогенетически обосновал целесообразность разобщения поверхностной и глубокой венозных систем нижней конечности и доказал возможность удаления поверхностных вен, которые ранее считались единственными путями компенсации венозного оттока при поражении глубоких вен.

На основании анатомических исследований Linton разработал и предложил три доступа для субфасциальной перевязки коммуникантных вен, описал технику сочетания этих операций с удалением поверхностных вен. В 1953 г. он сообщил о видоизменении применявшихся операций и предложил для лечения ПТБ комплекс вмешательств, который состоял из четырех компонентов:

- 1) удаление большой и малой подкожных вен и их разветвлений;
- 2) разъединение связующих вен между глубокой и поверхностной системами с перевязкой и пересечением их под фасцией по внутренней и задней поверхностям;
- 3) резекция бедренной вены с целью предотвращения рефлюкса крови из проксимального венозного русла;
- 4) попытка восстановления лимфооттока из супрафасциальной системы по глубоким лимфатическим путям, для чего производится фенестрация глубокой фасции шириной 1–2 см на всю длину разрезов.

Первые вмешательства на глубоких венах при ПТБ заключались в резекции их на различных уровнях. Предпосылками для таких операций были наблюдения сравнительно благоприятного течения болезни при облитерации отдельных сегментов глубоких вен, а также сообщения о перевязке глубоких вен при ранениях. Резекция глубокой, полностью реканализованной бедренной или подколенной вены предполагала устранение рефлюкса крови и развитие коллатеральных путей оттока в другие вены, возможные, сохранившие полноценные клапаны (Bauer G., 1963).

Для усиления деятельности мышечного насоса голени при первичном варикозном расширении вен Askar (1965) предложил производить ушивание глубокой фасции, а при ПТБ производил фасциотомию по задней поверхности верхней трети голени. Однако вопреки предложениям автора ушивание глубокой фасции голени нашло применение для лечения именно посттромботической болезни. А.В. Покровский с соавт. (1966) модифицировали операцию субфасциальной перевязки коммуникантных вен, дополнив ее одновременным ушиванием краев рассеченной фасции в виде дубликатуры. Авторы применяли эту операцию при ПТБ, обусловленной преимущественным поражением вен голени, и получили хорошие результаты.

С целью ликвидации рефлюкса крови из глубоких вен голени на широком протяжении, улучшения дренажной функции

«мышечно-венозной помпы» голени А.Н. Веденским (рис. 1.18) в 1975 г. была предложена надлодыжечная резекция задних большеберцовых вен на протяжении 5–6 см. В 1988 г. была внедрена оригинальная методика дистанционной окклюзии задних большеберцовых вен. Она позволяет ликвидировать ретроградный кровоток как по надлодыжечным перфорантам, так и по реканализованным берцовым венам, тем самым ограничивая распространение гипертензии в зону трофических расстройств. В 1980 г. В.С. Савельевым (рис. 1.19) предложен комплекс оперативных вмешательств при ПТБ, объединенных общим названием — операция разобобщения. С внедрением в клиническую практику этих вмешательств создались предпосылки к проведению превентивного лечения посттромботической болезни в свете профилактики тяжелых трофических расстройств.



Рис. 1.18. Профессор А.Н. Веденский



Рис. 1.19. Академик В.С. Савельев

Пионером реконструктивной хирургии вен по праву можно считать уругвайского хирурга Е. Palma. В 1958 г. им предложен остроумный способ шунтирования при односторонних окклю-

зиях подвздошных вен путем перемещения большой подкожной вены здоровой конечности на противоположную сторону с соединением ее дистального конца с бедренной веной ниже участка окклюзии. Техника наложения шунта в поперечном направлении — в проекции путей естественной компенсации оттока крови по коллатералям — приводила к улучшению состояния больной конечности. Однако первые результаты показали, что послеоперационный период часто осложнялся тромбозами, не обеспечивая надежность и долговременность функционирования шунта, что стало приводить к воздержанию от таких операций. Предотвращение тромбоза шунта было достигнуто принципиально новыми подходами: формирование шунта достаточного диаметра (не менее 7 мм); создание градиента давления путем перевязки путей коллатерального оттока крови на больной конечности; снижение травматичности и продолжительности основного вмешательства; ранняя активизация больных и раннее применение антикоагулянтов. С учетом перечисленных мер риск тромбоза шунта удалось снизить до 5% при варикозной форме посттромботической болезни. Опыт более 350 операций, выполненных А.Н. Веденским и сотрудниками, показывает, что со временем шунты подвергаются физиологическому расширению и приближаются по диаметру к размеру подвздошной вены здоровой ноги. Нерешенные вопросы функции шунта в различные сроки после операции, его роли в оттоке крови из больной нижней конечности препятствуют широкому распространению хирургического лечения односторонних окклюзий подвздошных вен.

В 1954 г. R. Warren, T. Thayer впервые сообщили о реконструктивной операции при окклюзии бедренной вены. У 7 пациентов было выполнено шунтирование с формированием анастомоза между подколенной и большой подкожной венами, помещая последнюю в межмышечное пространство под глубокую фасцию. В 1970 г. E. Nusni модифицировал эту операцию, оставив большую подкожную вену *in situ*.

Стремление к восстановлению клапанной функции реканализованных глубоких вен проявилось увлечением идеей формирования искусственных клапанов. Искусственный клапан предлагали создавать из алло- и гетерогенных материалов (твердой мозговой оболочки, аллогенных створок пульмональных и трикуспидальных клапанов, титановых и платиновых колец).

В. Eiseman, W. Malette (1953), Э.И. Сепп (1974), А.А. Алексеенко, В.М. Лещенко (1974), Р.П. Зеленин (1976) предлагали создавать клапан инвагинацией нижележащего сегмента вены в вышележащий. Г.Г. Караванов (1973), В.Б. Гервазиев (1978) инвагинировали в просвет магистральной вены культю ее крупного притока. В 1964–1965 гг. N.D. Psathakis предложил весьма оригинальный метод создания экстравазального механизма, устраняющего рефлюкс крови по бедренно-подколенному сегменту. Основу методики составляет перемещение сухожилия нежной мышцы между подколенной артерией и веной с подшиванием его к двуглавой мышце в расчете на предупреждение рефлюкса крови по подколенной вене за счет ее сдавления мышцей при ходьбе. В последующем методика была усовершенствована и отличалась тем, что вместо сухожилия использовалась силиконовая полоска, индифферентная к тканям (Psathakis N.D., 1988). Ряд существенных недостатков препятствует широкому клиническому применению данного метода. Ригидные стенки реканализованной вены плохо поддаются внешнему сдавлению, а постоянная травматизация в одном участке может привести к тромбообразованию. К тому же нет достаточно четких критериев, позволяющих определить необходимую длину, степень натяжения и точку фиксации трансплантата для создания ожидаемого гемодинамического эффекта.

Почти одновременно последовали различные попытки восстановления клапанной функции реканализованных глубоких вен за счет создания интравенозного клапана. Появились «П-образные» швы, конусовидно суживающие просвет вены, прошивание атравматичной нитью и перевязка половины про-

света бедренной вены в двух местах на расстоянии, равном ширине ее просвета, прошивание вены танталовыми скрепками по дуге (Бранзеу П., Руссо Ж., 1960; Зеленин Р.П., 1967). Основными недостатками этих методик оказалось сужение просвета вены и тугоподвижность созданных створок, а значит и большая вероятность тромбоза. Вероятность подвижности створок клапанов в условиях грубых склеротических изменений стенки реканализованных магистральных вен сомнительна, а возникновение тромбоза за счет сужения просвета весьма реально.

Одним из достижений в реконструктивной хирургии вен является разработка оперативных вмешательств, восстанавливающих клапанную функцию реканализованных глубоких вен путем переориентирования оттока крови в магистральные поверхностные и глубокие вены, сохранившие полноценные клапаны. В современной литературе подобного рода вмешательства обычно называются *valvular transposition* — перемещение клапанов (Веденский А.Н., 1975; Kistner R.L., 1979). Одним из наиболее распространенных, ставшим, по сути дела, классическим способом транспозиции клапанов, является создание анастомоза между проксимальным отделом большой подкожной и бедренной вены после ее резекции вблизи слияния с глубокой веной бедра. Полноценные клапаны большой подкожной вены при этом препятствуют ретроградному кровотоку в дистальном направлении.

При невозможности выполнения реконструктивной операции посредством транспозиции клапанов наиболее рационально восстановление функции клапанов путем их свободной пересадки. Воплощенная в экспериментальных работах 60-х гг. (Wadell G., 1964; McLachlin A., 1965) идея восстановления клапанной функции магистральных вен посредством аутотрансплантации клапанов нашла клиническое применение в 80-е гг. Показанием к операции является выраженный патологический рефлюкс крови по глубоким венам нижних конечностей с декомпенсированной хронической венозной недостаточностью, устойчивой к традиционным консерва-



тивным и хирургическим методам лечения. Чаще всего для нивелирования венозной гипертензии в таких случаях областью пересадки клапана избирается бедренная вена вблизи устья глубокой вены бедра. Специалисты, обладающие большим опытом применения таких операций, считают, что более рационально восстановление клапанной функции подколенной вены. S. Raju (1996), P. Labas (1997), В.В. Сабельников (1988), S. Taheri (1986), E. Masuda (1994) — все авторы единодушны в мнении о том, что свободная пересадка клапанов может быть успешной и должна сопровождаться существенным улучшением венозного оттока. Основным фактором, ограничивающим применение реконструктивных операций этого вида, является несоответствие диаметров аутоотрансплантата и замещаемого сегмента вены нижней конечности, что создает предпосылки к тромбообразованию.

С целью восстановления функции относительно недостаточных клапанов при варикозной и посттромботической болезнях предложены методики как интравазальной, так и экстравазальной их коррекции. Основоположником прямых вмешательств на створках клапанов — вальвулопластики — по праву является R.L. Kistner (1968). Предложенная А.Н. Веденским методика экстравазальной коррекции венозных клапанов с помощью лавсановой спирали явилась одним из самых распространенных вмешательств не только в нашей стране, но и за рубежом.

Безусловно, в настоящее время показания ко многим видам хирургических операций на глубоких венах значительно сужены и выполняются они не так часто, как несколько десятилетий назад. Что же обусловило такую тенденцию?

1. Проведены глубокие исследования этиологии и патогенеза хронической венозной недостаточности, подтвердившие определяющее значение дисфункции венозной стенки в развитии варикозной болезни на уровне наследственно-гормонального статуса, эндотелиальной дисфункции, клеточных взаимоотношений,

лейкоцитарной агрессии. Эти исследования предопределили, что реконструктивная операция не решает, как отдельное вмешательство, проблемы венозного стаза.

2. Благодаря своей неинвазивности, полноте предоставляемой информации ультразвуковое ангиосканирование стало «золотым стандартом» обследования больных с патологией вен нижних конечностей. Это привело к ощутимому уменьшению частоты выявления патологического венозного рефлюкса в глубоких венах, что сузило показания к выполнению этих хирургических вмешательств.
3. Последние десятилетия характеризовались бурным развитием средств консервативного лечения ХВН. Были разработаны многочисленные флеботропные фармакопрепараты, совершенствовались средства компрессионного лечения. Все это позволило значительно снизить проявления венозной недостаточности и улучшить результаты лечения.

Это был необходимый и важный этап хирургической флебологии, роль и значение которого не до конца еще оценены. Неслучайно сейчас появляются сообщения об экспериментальных и клинических исследованиях в области эндоваскулярных реконструкций во флебологии, а перспективность исследований в области хирургии венозных клапанов признается большинством флебологов.

Работы предшествовавших десятилетий заложили прочную основу понимания физиологии и патофизиологии флебодинамики. Развитие эндоваскулярных технологий позволило их шире использовать при различной патологии венозного оттока. Изначально представленная лишь операцией имплантации кава-фильтра, современная эндоваскулярная хирургия располагает рядом возможностей по коррекции оттока в бассейне нижней полой вены при посттромботической болезни и тромбозах путем использования специальных бал-

лонов и стентов. Вероятно, реконструктивная хирургия посттромботической болезни, венозного тромбоза находится на новом витке своего развития, основой которого могут стать именно эндоваскулярные технологии.

Склеротерапия как один из методов лечения широко используется как отечественными, так и зарубежными флебологами. Простота выполнения, хороший лечебный и косметический эффекты позволили отнести ее в разряд самых распространенных процедур.

Впервые инъекционный метод был применен в 1813 г. Монтеджио, который вводил в вену спирт с целью вызвать искусственный тромбоз. Но фактически история флебосклерозирующего метода началась с 1851 г., после изобретения Правацем шприца для подкожных инъекций. Дальнейшая история инъекционной терапии была связана с именами Дегранжа, Ф. Шассиньяка и других исследователей, которые для склерозирования вен применяли раствор полуторахлористого железа.

Последователь великого Н.И. Пирогова — профессор Императорской медико-хирургической академии А.А. Китер (рис. 1.20) и его ученик С.М. Янович-Чаинский первыми в России и одними из первых в мире разработали и успешно применили склерозирующую терапию при варикозной болезни нижних конечностей. В 1864 г. С.М. Янович-Чаинский защитил докторскую диссертацию на тему «Лечение расширения подкожных вен на ногах впрыскиванием раствора полуторахлористого железа». Клиническому этапу работы предшествовали основательные хронические эксперименты на собаках, которые позволили изучить процесс трансформации варикозных вен под воздействием склерозанта, рассчитать его оптимальные дозы и научно обосновать эффективность склерозирующей терапии. У всех 14 больных был достигнут отчетливый положительный результат в виде «закрытия» и «запустевания» варикозных вен. Это исследование явилось важным событием в истории отечественной медицины, так как представляло собой первую фундаменталь-

ную научную работу не только в отношении флебосклерозирующей терапии, но и в области флебологии в целом.

Последующее развитие методики неразрывно связано с именами Жана Сикара (Jean Sicard, «французская техника») (рис. 1.21), К. Сигга (K. Sigg, «швейцарская», «восходящая техника»), Г. Фегана (G. Fegan, «ирландская», «техника пустой вены»), Л. Тессари (L. Tessari, foam-form склеротерапия).



Рис. 1.20. А.А. Китер



Рис. 1.21. Жан Сикар

В настоящее время склерозирование варикозно расширенных вен — наиболее часто используемая процедура во флебологии, занявшая достойное место на различных этапах лечения.

Современные хирургические технологии, как ни парадоксально, подтолкнули к развитию консервативные методы коррекции нарушений венозного оттока, а именно компрессионного и медикаментозного лечения. Прежде всего, это обусловлено сложностью и полиэтиологичностью хронической венозной и лимфовенозной недостаточности. Во-вторых, несмотря на попытки «хирургического радикализма», достичь только хирургически-

ми методами патологию вен нижних конечностей невозможно. Именно поэтому компрессионная и медикаментозная терапия стали серьезным подспорьем, а во многих случаях и основными методами лечения столь обширной категории пациентов.

Опыт на протяжении веков подсказывал использование компрессионного лечения. Так, Гиппократ (ок. 450–350 гг. до н.э.) описывал применение бандажа из кожи при лечении трофических язв, имеются сведения о применении римскими легионерами специфических бандажей из кожи для лечения длительно незаживающих язв. Цельс описывает применение бандажей у пациентов с заболеваниями вен нижних конечностей, изготовленных из льняной ткани.

У Галена (131–201) имеется описание применения бандажа, изготовленного из шерсти, льна и кожи, для лечения пациента с наличием трофической язвы.

В 324 г. в книге XLVIII Орейбазиос (Oreibasios) публикует трактат об оперативном лечении язв и бандажах. В 1363 г. Гюй де Шолиак (Guy de Chauliac) в своей *Chirurgia magna* описывает механическое лечение трофических язв на фоне варикозной болезни с использованием свинцовых пластинок и бандажа. В 1440 г. Джованни Савонаролла опубликовал основы консервативного лечения заболеваний вен в своем трактате *Practica*, где описал применение бандажей от дистального к проксимальному сегменту конечностей.

«Король хирургов и хирург королей» Амбруаз Паре (1510–1590) описывал также лечение трофических язв нижних конечностей путем наложения свинцового пластыря или пластыря Виго с ртутью на язву с наложением поверх бандажа.

Ричард Висман (R. Wiesman, 1622–1676), называемый часто английским Амбруазом Паре, предложил лечение варикоза, отека и трофических язв наложением бандажа от стопы до колена.

Шнурованные «носки» и бандаж, изготовленный из собачьей кожи, описал парижский хирург Пьер Дионис (1643–1718). Он производил пластырь — предшественник современных

повязок, применял фланелевые бандажи, импрегнированные красным вином, кислотой или вяжущим веществом, слегка намазанными или вместе со свинцовым пластырем.

Предпосылками к возникновению нового современного лечебного направления во флебологии — компрессионной терапии — являлись два открытия. В 1838 г. Чарльз Гудьир (рис. 1.22) открыл вулканизацию каучука, а в 1937 г. Уоллес Каротерс запатентовал получение нейлона, что дало возможность формирования мононити и изготовления компрессионных бандажей. Последующие работы нашего соотечественника С.В. Лебедева в этом направлении позволили уточнить структуру каучука и разработать основы его промышленного производства.



Рис. 1.22. Чарльз Гудьир




Рис. 1.23. Поль Унна

26 октября 1848 г. зарегистрирован патент № 12294 англичанина W. Brown по изготовлению эластичных изделий (гольфов) из резины. И уже в 1876 г. Х. Мартин из Бостона предложил использовать бандажи из чистой резины. В 1885 г. дерматолог из Гамбурга Поль Унна (рис. 1.23) разработал гениальный «сапожок Унны», являвшийся в то время, вероятно, одним из первых

эффективных компрессионных бандажей для лечения трофических язв, использовавшийся в последующем на протяжении более века как цинк-желатиновая повязка.

Благодаря научному и техническому прогрессу на сегодняшний день оказалось возможным диагностировать самые начальные изменения гемодинамики в отдельных сегментах венозного русла, с помощью высокотехнологичных миниинвазивных методов точно вмешиваться на ранних стадиях развития заболевания, проводить эффективное лечение.





## ГЛАВА 2

### Диагностика острых и хронических заболеваний вен нижних конечностей

Флебология как наука давно перешла из разряда фундаментальных (анатомических и физиологических) в научно-практический раздел и прочно заняла свое направление в сердечно-сосудистой хирургии. До начала второй половины прошлого столетия основными методами обследования пациентов с варикозной болезнью, острыми флеботромбозами являлись клинические данные. Однако бурное развитие инструментальных методов в 60–70-х гг. прошлого века позволило начать изучение данного вопроса на качественно новом уровне. Клинические методы, хотя и имеют сегодня применение в практике, однако роль их в установлении точного топического и нозологического диагнозов, а также в исследовании патологической флебогемодинамики резко сократилась. Справедливости ради, необходимо уточнить, что наиболее простые из клинических тестов (пробы Хоманса, Мозеса и измерение объемов различных сегментов нижней конечности) позволяют заподозрить, а в дальнейшем уточнить (при использовании других методов) наличие флеботромботического процесса.

В настоящее время арсенал диагностических методов клинической флебологии насчитывает десятки различных методов, методик и вариантов их применения. Далеко не все из них используются в клинической практике, а информативность их применительно к задачам, формулируемым хирургом-флебологом, различна и во многом дублируется. Например: оценка проходимости глубоких вен может быть оценена методами ультразвукового дуплексного или триплексного сканирования,

а также рентгеноконтрастными методиками. Состоятельность клапанов поверхностных, глубоких и перфорантных вен с различной степенью точности может быть определена ультразвуковыми и рентгеноконтрастными методами. В данном разделе мы решили дать лишь общие характеристики различных методов обследования с учетом их возможностей и недостатков, а также подчеркнуть особенности ультразвукового сканирования с учетом его преимущества перед другими методами диагностики нарушений венозного оттока.

## **2.1. Современные методы диагностики острого венозного тромбоза и хронических заболеваний вен нижних конечностей**

Практически до конца прошлого столетия «золотым стандартом» клинических и научных исследований по данной проблеме считалась рентгеноконтрастная флебография. В настоящее время ее применяют по ограниченным показаниям, преимущественно в качестве дополнительного к ультразвуковому исследованию. Однако, вследствие присущих данному методу недостатков: общей токсичности контрастных растворов, лучевой нагрузки на пациента и местного повреждающего действия — применение флебографии ограничивается в клинических условиях.

С развитием гемостазиологических методов лабораторного обследования, в скрининговой диагностике острых флеботромбозов, для динамического контроля результатов лечения используются различные лабораторные методы (определение Д-димера, АЧТВ, уровня растворимых фибрин-мономерных комплексов и др.). Хотя далеко не во всех клинических ситуациях эти маркеры могут быть информативными даже для первичного скрининга. Уровень Д-димера может быть повышен при ДВС-синдроме, злокачественном новообразовании, гипербилирубинемии, пре-

эклампсии, в послеоперационном периоде. Повышение его уровня может быть также обусловлено инфекцией, недавней травмой. Кроме того, специфичность определения Д-димера уменьшается с возрастом. Определение Д-димера наиболее целесообразно у пациентов с низким прогностическим индексом ТГВ, не получавших антикоагулянтную терапию. В случае повышения Д-димера этим пациентам необходимо выполнение дуплексного сканирования с компрессионными пробами.

В научных исследованиях при различной флебопатологии до настоящего времени многими исследователями используется флебоманометрический метод, позволяющий классифицировать по степени нарушения венозного оттока пациентов с заболеваниями вен. Однако данный метод в силу своей инвазивности не может рассматриваться как базовый. К тому же он наиболее информативен в отношении исследований работы икроножной мышечно-венозной помпы.

Широкое применение во флебологии имеет такой неинвазивный метод, как венозная окклюзионная плетизмография, основанный на регистрации прироста объема сегмента конечности после временной окклюзии вен пневматической манжетой. По регистрации времени опорожнения метод позволяет составить представление и о нарушении проходимости глубоких вен. Метод существует в двух основных модификациях: механической и импедансной. При помощи первого измерение динамики объема регистрируется непосредственно, при использовании второго регистрируется электрическое сопротивление тканей при изменении кровенаполнения сегмента конечности с учетом обратно пропорциональной зависимости. Его использование в настоящее время сохраняется в ситуациях при хронической флебопатологии. Главным недостатком метода можно считать его низкую информативность в отношении точного топического диагноза.

В арсенале флебологов остается безопасный, условно инвазивный метод радионуклидной флебографии, заключающийся

в исследовании венозного русла с помощью короткоживущих изотопов и гамма-камеры. Хотя радионуклидное исследование и уступает по информативности даже рентгеноконтрастным методам при оценке морфологических изменений венозного русла, несомненными его преимуществами являются простота, малая травматичность, хорошая переносимость пациентом и возможность одновременного проведения перфузионной сцинтиграфии легких при подозрении на ТЭЛА. Наиболее информативной ее модификацией является динамическая радионуклидная флебография, выполняемая в физиологических условиях имитации ходьбы. Однако даже в этой модификации метод не может ответить на вопросы точного топического диагноза и эмбологенной угрозы.

Светооптическая флебоскопия не нашла широкого клинического применения несмотря на подкупающую очевидность ее возможностей. Связано это с высокой травматичностью, нефизиологичностью и дороговизной. Метод так и не вышел за рамки исследования подкожных вен.

Методы электромагнитной и лазерной флоуметрии в условиях асинхронно меняющегося венозного потока малоинформативны в клинической практике и нашли применение только в исследовательских работах, посвященных проблемам клинической патофизиологии.

Методы контактной и бесконтактной термографии, основанные на регистрации кожной температуры между различными сегментами венозной системы конечности или на разности температур, в настоящее время не применяются в силу низкой информативности.

Таким образом, приведенные выше методы исследования венозной системы человека отличаются либо выраженной неточностью в определении топике поражения (радионуклидный, термографический, плетизмографический), либо не лишены негативного воздействия на пациента (флебоскопия, флеботонометрия, флебография).

В последнее время для уточнения степени супраингвинальных патологических изменений применяется магнитно-резонансная флебография и мультиспиральная компьютерная ангиография с контрастным усилением.

Для определения формы и протяженности стенозированного сегмента подвздошной вены при посттромботической окклюзии или экстравазальной компрессии на данный момент считается наиболее точным метод интравенозной ультразвуковой диагностики (IVUS).

После того как в 1960 г. был сконструирован первый в мире аппарат для чрескожного исследования потоков, основанный на физическом эффекте изменения длины волны при отражении от движущихся объектов, ультразвуковое ангиосканирование стало быстро внедряться в программы диагностических исследований пациентов с патологией венозной системы. Разработки инженеров-конструкторов медицинской аппаратуры позволили к середине 70-х гг. прошлого столетия создать принципиально новый класс ультразвуковых приборов, в которых использовался эффект разности отражений сигнала от сред с различной акустической плотностью, так называемый В-режим. Совмещение данных, получаемых в одном приборе при использовании обоих физических эффектов, легло в основу класса медицинского оборудования для дуплексного сканирования. Главным недостатком его сегодня можно назвать слабую наглядность и неполную информативность в клиническом применении. Примерно через 10 лет, к середине 80-х гг. прошлого столетия, медицинские ультразвуковые приборы были усовершенствованы возможностью цветового кодирования, регистрируемых с помощью доплеровского эффекта потоков (триплексное ангиосканирование). С конца 80-х гг. XX в. наметилась отчетливая тенденция не только к исследованию возможностей метода, но и к постепенному вытеснению им традиционных методов клинического обследования пациентов (рентгеноконтрастные, плетизмография

и др.). Этому способствовали не только высокая информативность и бурный прогресс, связанный с развитием метода, но и значительное сокращение стоимости обследования ангиохирургических и флебологических пациентов. Девяностые годы ознаменовались активной разработкой компьютерных технологий обработки информации (не сигнала), получаемой на основе обоих, задействованных в аппаратуре физических эффектов, что сегодня позволяет не только просчитывать, но и визуально оценивать состояние венозной системы по трехмерным реконструкциям морфологических объектов и потоков, моделировать исходы предполагаемых вмешательств.

Данный метод в настоящем исследовании представляет наибольший интерес не только потому, что отличается высокой информативностью и доступностью, но еще и потому, что ультразвуковые исследования во флебологии начинались именно с диагностики флеботромбозов и тромбофлебитов и к настоящему времени именно по этой проблеме накоплен наибольший опыт. Использование инженерных разработок позволило поднять специфичность и чувствительность метода в обнаружении глубоких флеботромбозов до 96 и 100%.

В клинической диагностике глубоких флеботромбозов, несмотря на огромное количество известных методов, наиболее информативным и аккумулирующим в себе информационные возможности всех них является метод ультразвукового ангиосканирования с цветным картированием. Дополнительными достоинствами данного метода являются его абсолютная безопасность для пациента и доступность широкой сети лечебно-профилактических учреждений здравоохранения, включая неспециализированные поликлиники и стационары. На этапе постановки первичного (ориентировочного) диагноза по-прежнему целесообразно использовать простые клинические тесты, не требующие специального оборудования и дополнительных условий выполнения.

## Методика обследования

Ключевым моментом, определяющим успешное лечение, является правильный отбор пациентов, соответствующий конкретному виду лечебной программы. Помимо осмотра, необходимо провести ультразвуковое ангиосканирование нижних конечностей. Во избежание ошибок в диагностике необходимо соблюдать следующие правила:

1. Предпочтительно, чтобы флеболог сам выполнял данное исследование. Любую ультразвуковую картину необходимо соотносить с данными осмотра и интраоперационными находками. Если флеболог не владеет методикой исследования, он должен присутствовать при исследовании, чтобы совместно с врачом ультразвуковой диагностики правильно оценить ситуацию.
2. Ультразвуковое исследование предпочтительно проводить в ортостазе. Рефлюкс, выявленный в поверхностных венах в положении стоя, в положении лежа может отсутствовать. Также в положении лежа есть вероятность не увидеть флотацию при тромбозе глубоких вен, так как передняя стенка вены может прижать «хвост» тромба. Если пациент в силу своего физического состояния не может стоять, исследование выполняется лежа.
3. Выявление рефлюкса по подкожным венам дистальнее остиального клапана проводится при помощи функциональных проб, активирующих мышечно-венозную помпу, либо имитирующих ее работу, а не при помощи пробы Вальсальвы. Проба Вальсальвы достоверно определяет лишь несостоятельность остиального клапана. Зачастую форма варикозной болезни такова, что остиальный клапан остается состоятельным при изменении дистальных отделов вены. Тогда проба Вальсальвы на бедре, и тем более на голени, будет ложноотрицательной. Гипервентиляция во время пробы Вальсальвы мо-

жет привести к головокружению у пациента, который во время исследования стоит на ступеньке (кушетке).

4. Для дуплексного сканирования используются ультразвуковые аппараты, оснащенные линейными датчиками частотой 5–13 МГц. Для сканирования глубоких вен, особенно у полных пациентов, при исследовании вен малого таза и забрюшинного пространства применяются конвексные датчики с частотой излучения (3,5–5 МГц). Для визуализации следует использовать настройки, оптимизированные для оценки низкоскоростных потоков (5–10 см/с).
5. Обязательно билатеральное исследование.

Методика обследования вен нижних конечностей включает три основных вида исследования:

### 1. В-режим (двухмерное серошкальное сканирование)

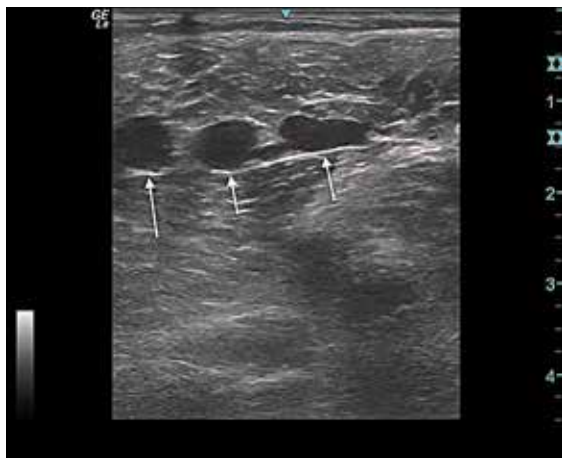


Рис. 2.1. Синусы медиальной головки икроножной мышцы в В-режиме

В данном режиме определяют:

- расположение и взаимосвязь всех анатомических структур;
- диаметр вен, площадь поперечного сечения;



- наличие препятствий венозному кровотоку (тромбозы, посттромботические изменения просвета вены);
- структуру и толщину венозной стенки (имеет значение при посттромботической болезни);
- наличие клапанов (рис. 2.2);
- помимо сосудов, также можно визуализировать и нервы (рис. 2.3).

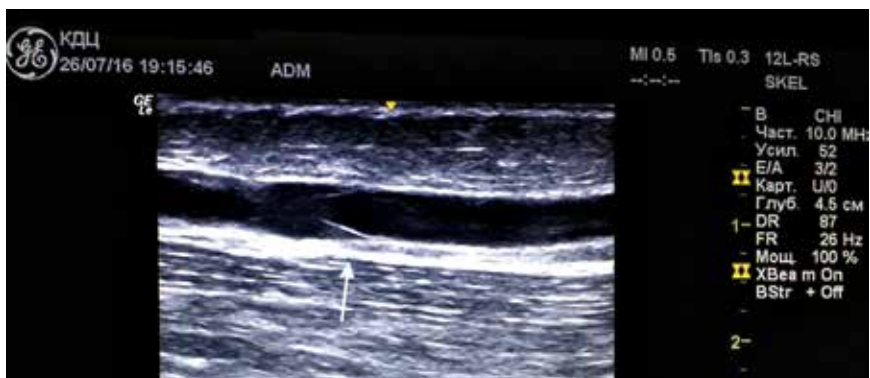


Рис. 2.2. Клапан большой подкожной вены. Створки клапана открыты

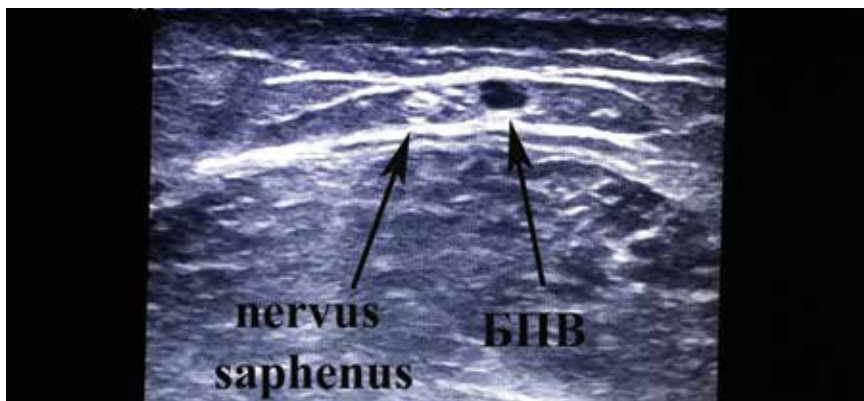


Рис. 2.3. Расположение кожного нерва в фасциальном футляре большой подкожной вены

## 2. Дуплексное сканирование:

- В-режим + цветное доплеровское картирование кровотока (ЦДК) (рис. 2.4);
- либо В-режим + энергетическое доплеровское картирование кровотока (ЭДК).

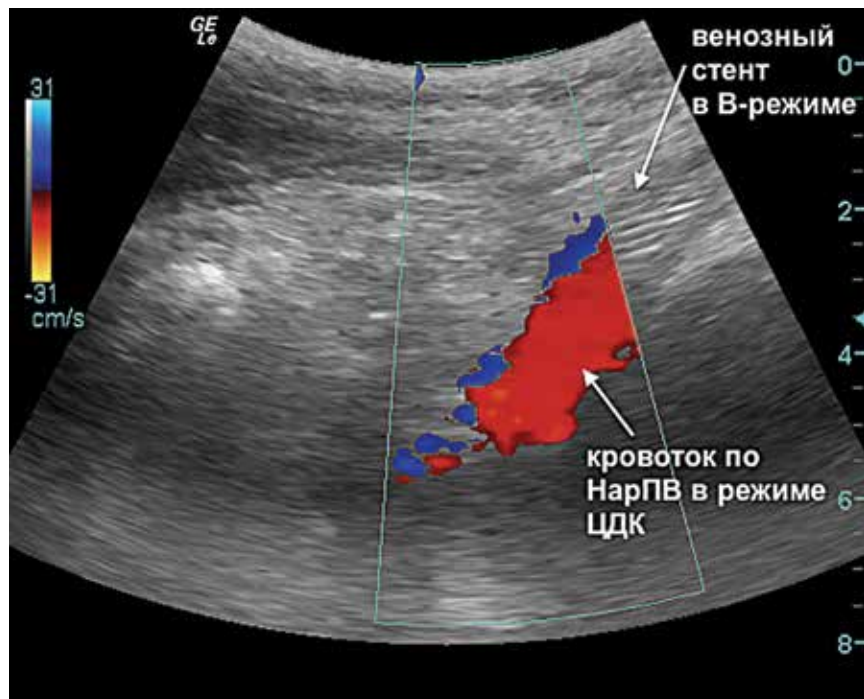


Рис. 2.4. Дуплексное сканирование наружной подвздошной вены

При помощи ЦДК и ЭДК определяется наличие:

- форсированного кровотока (функциональные пробы);
- спонтанного кровотока;
- фазного кровотока (связанного с дыхательными движениями);
- рефлюкса (также функциональные пробы);
- наличие и вид реканализации при тромбозе.

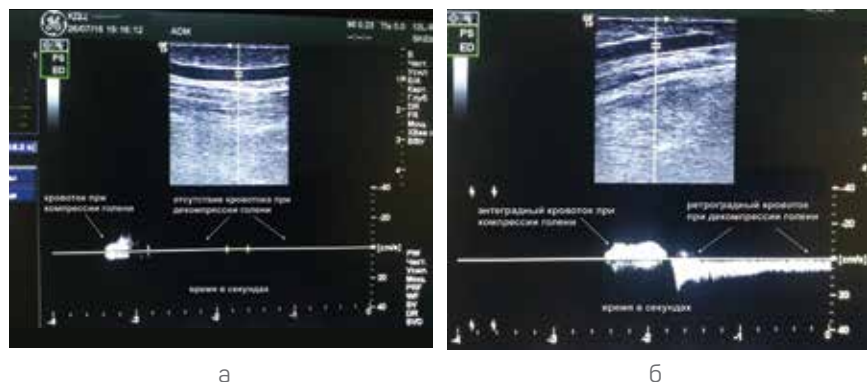
### 3. Триплексное сканирование — В-режим + ЦДК/ЭДК + импульсная спектральная доплерография (рис. 2.5)

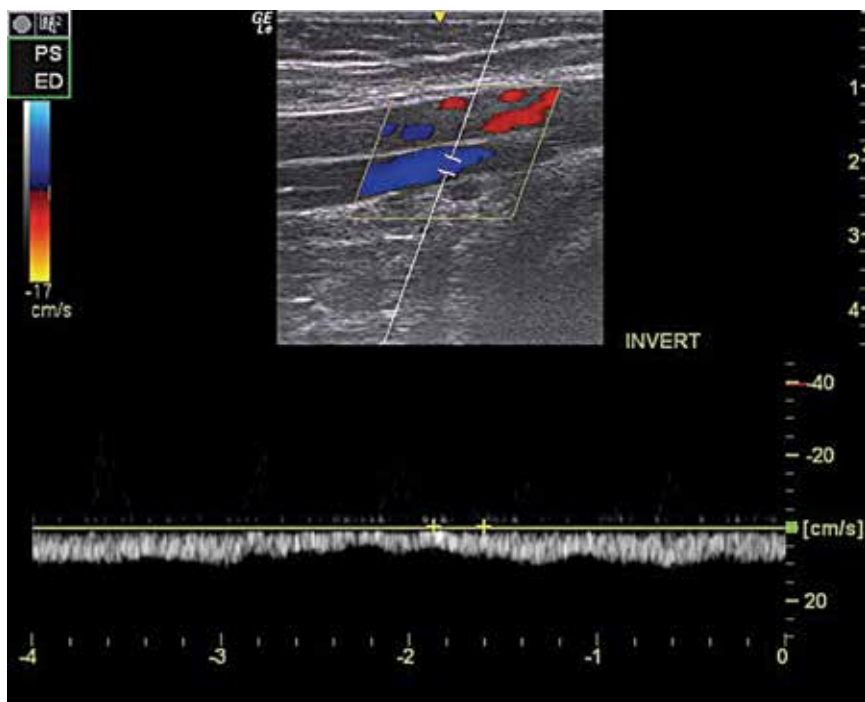

Рис. 2.5. Триплексное сканирование общей бедренной вены

С помощью импульсной доплерографии можно определить:

- наличие/отсутствие рефлюкса (рис. 2.6);
- продолжительность рефлюкса (в секундах) (рис. 2.6, б);
- скорость кровотока (пиковая и средняя линейная скорость антеградного и ретроградного кровотока, объемная скорость).



**Рис. 2.6.** Определение наличия рефлюкса по большой подкожной вене:  
а — нормальная дистальная компрессионная проба — в импульсном режиме при компрессии голени определяется антеградный кровоток, при декомпрессии кровотока отсутствует; б — наличие рефлюкса — при дистальной компрессионной пробе после декомпрессии голени определяется ретроградный кровоток по вене продолжительностью более 2 секунд

## Основные функциональные пробы при исследовании венозной системы

Функциональные пробы используются для изучения состояния клапанного аппарата и проходимости венозных сегментов.

Наиболее часто применяются пробы с проксимальной и дистальной компрессией и декомпрессией, проба Вальсальвы.

*Проба с дистальной компрессией/декомпрессией* — датчик устанавливается на вену, расположенную проксимальнее места компрессии. Компрессия голени выполняется вручную. Дистальная декомпрессия используется для оценки состоятельности клапанного аппарата проксимальных участков вены. В норме после декомпрессии антеградный кровоток не регистрируется. При наличии ретроградного кровотока по вене дольше 0,5 с можно говорить о клапанной недостаточности.

*Манжеточная проба* — проба, аналогичная дистальной компрессионной пробе, но для компрессии используется не

рука, а манжета тонометра. Данная проба более трудоемкая, но она может использоваться в научных исследованиях, когда компрессия должна быть строго стандартизирована.

*Проба Вальсальвы* помогает определению функции клапанного аппарата в области сафено-фemorального соустья. При ее проведении у здоровых людей происходит ослабление венозного кровотока при вдохе, полное его исчезновение при натуживании и значительное усиление при последующем выдохе. На высоте пробы Вальсальвы в нормальных условиях отмечается увеличение диаметра вен более чем на 50%. Правильное выполнение пробы обеспечивает скорость обратного тока не менее 30 см/с. На недостаточность клапанов обследуемой вены указывает ретроградная волна крови продолжительностью не менее 0,5 с (положительная проба Вальсальвы). Маневр Вальсальвы адекватен для крупных вен нижних конечностей, расположенных проксимальнее подколенной вены.

*Проба с проксимальной компрессией* дает информацию, аналогичную пробе Вальсальвы, и проводится в случае затруднительного выполнения пробы Вальсальвы или при исследовании дистальных отделов вен, когда клапанный аппарат в проксимальных отделах состоятелен, а также для оценки состоятельности клапанов подколенной вены.

*Проба Парана* — функциональная проба, направленная на активацию помпы икроножных мышц. Исследуются подколенная вена, МПВ, краниальное продолжение МПВ, вены голени.

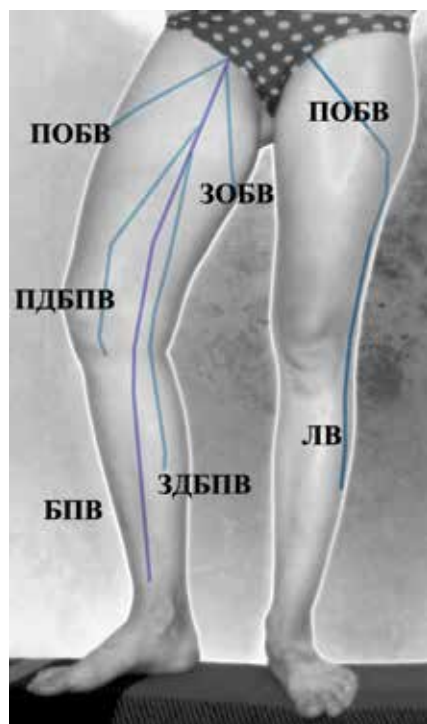
Пациент обычно стоит спиной к исследователю. Исследователь легко толкает пациента в поясницу, придерживая его за одежду. При этом пациент, удерживая равновесие, напрягает мышцы голени. Можно также попросить пациента переложить вес с одной ноги на другую. При этом фиксируют наличие спонтанного кровотока.

Данную пробу можно использовать при значительном отеке голени, а также при выраженной болезненности голени при пальпации, когда пациент не позволяет выполнять компрессионные пробы.

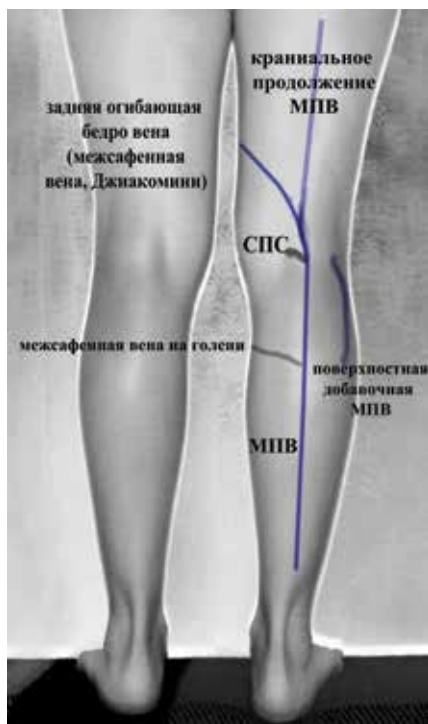
*Пробы со сгибанием/разгибанием стопы, а также с подъемом/опусканием пальцев стопы также помогают выявить несостоятельность клапанного аппарата перфорантных вен голени.*

### Методика визуализации вен нижних конечностей

Для ультразвуковой идентификации вены необходимо определиться с анатомической номенклатурой.



**Рис. 2.7.** Вены бассейна БПВ: ПОБВ, ЗОБВ – передние и задние окружающие бедро вены; ПДБПВ, ЗДБПВ – передние и задние добавочные БПВ; ЛВ – латеральная вена (внесафенная)



**Рис. 2.8.** Вены бассейна МПВ

Согласно международному междисциплинарному консенсусу 2001 г., поверхностные вены нижних конечностей были разделены на вены, относящиеся к бассейну БПВ, вены бассейна МПВ и внесафенные. Также отдельно выделены перфорантные и глубокие вены нижних конечностей.

Основные подкожные вены представлены на рис. 2.7 и 2.8.

Названия глубоких вен соответствуют артериям, которые сопровождают вены. Помимо магистральных вен, сопровождающих артерии, определенное клиническое значение имеют венозные синусы мышц голени. К ним относятся синусы медиальной и латеральной головки икроножной мышцы, а также венозные синусы камбаловидной мышцы.

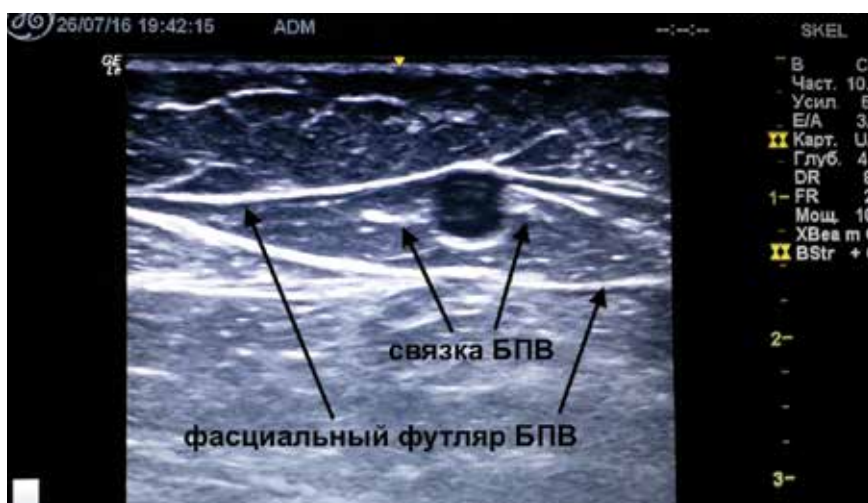
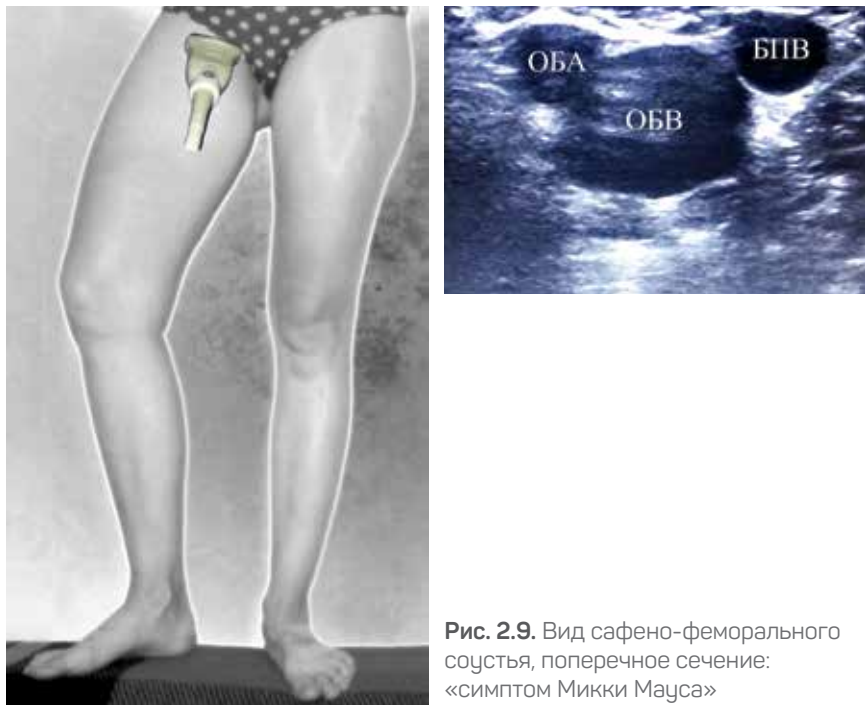Исследование вен нижних конечностей начинают с наиболее постоянной анатомической структуры — сафено-фemorального соустья. Датчик устанавливается на паховую складку, в точке пульсации общей бедренной артерии (рис. 2.9).

В данной проекции исследователь может наблюдать «симптом Микки Мауса» — головой «Микки» является общая бедренная вена, латеральным «ухом» — общая бедренная артерия, медиальным «ухом» — большая подкожная вена (рис. 2.9).

Проксимальный отдел большой подкожной вены выявляется медиальнее бедренной вены.

Большая подкожная вена в поперечном сечении лоцируется в фасциальном футляре, который является дубликатурой поверхностной фасции бедра. Визуально это составляет «симптом египетского глаза» (рис. 2.10).

Необходимо отметить, что большой подкожной веной считается вена, лежащая именно в фасциальном футляре. Эпифасциальная вена называется притоком. Перемещая датчик вниз по ходу общей бедренной вены, выводят для визуализации устье глубокой вены бедра (рис. 2.11, 2.12).





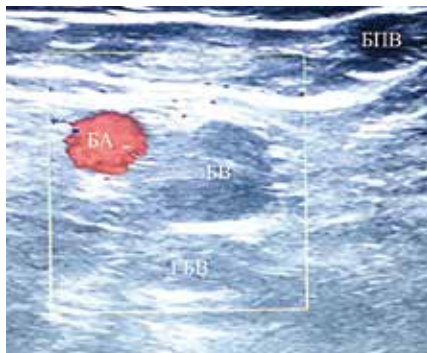
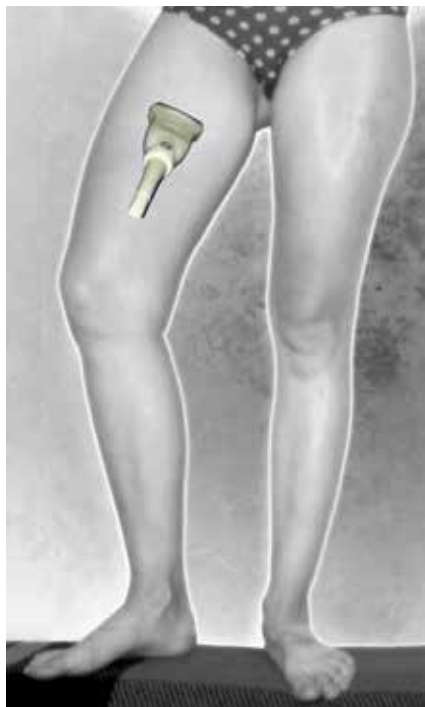

Рис. 2.11. Визуализация устья ГБВ – поперечное сечение

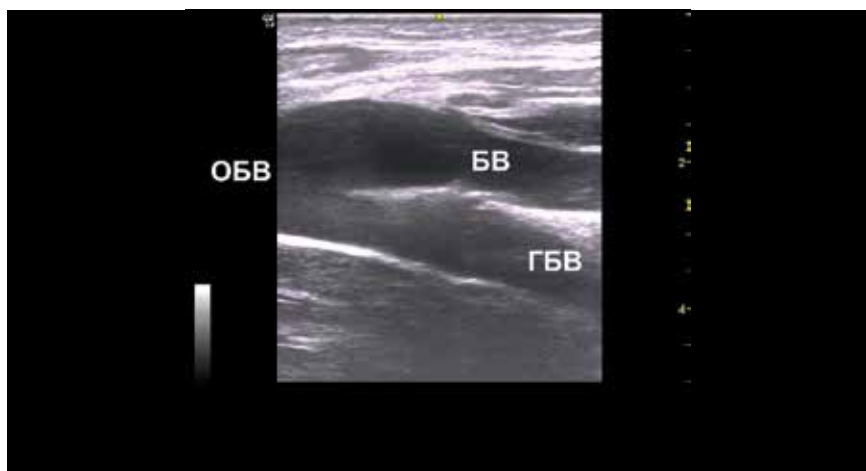


Рис. 2.12. Ультразвуковая сканограмма устья глубокой бедренной вены в продольном сечении

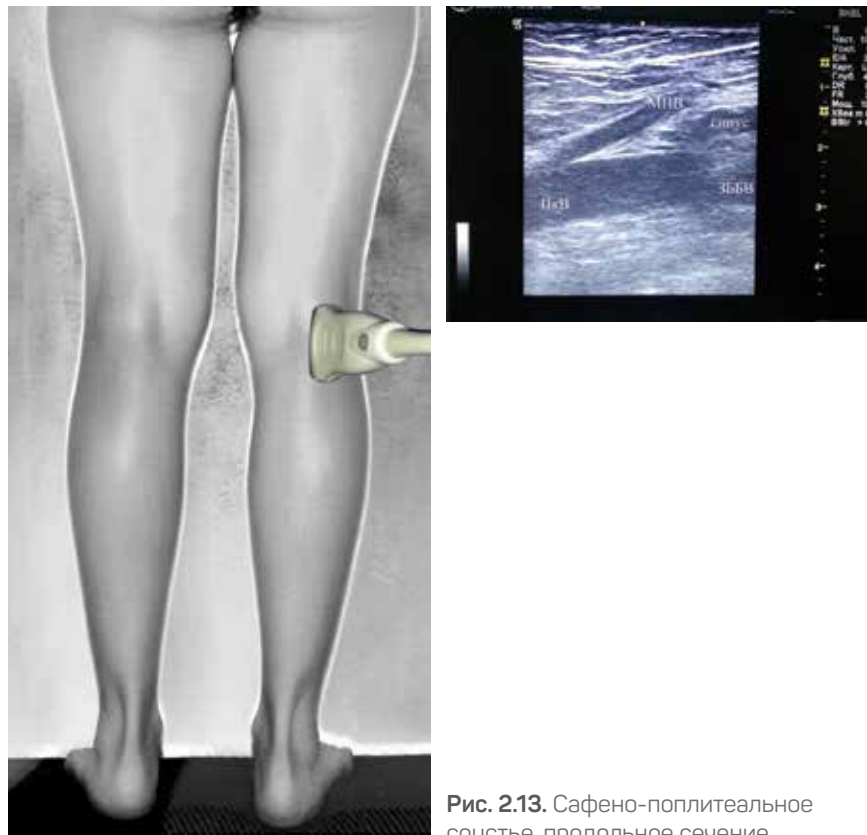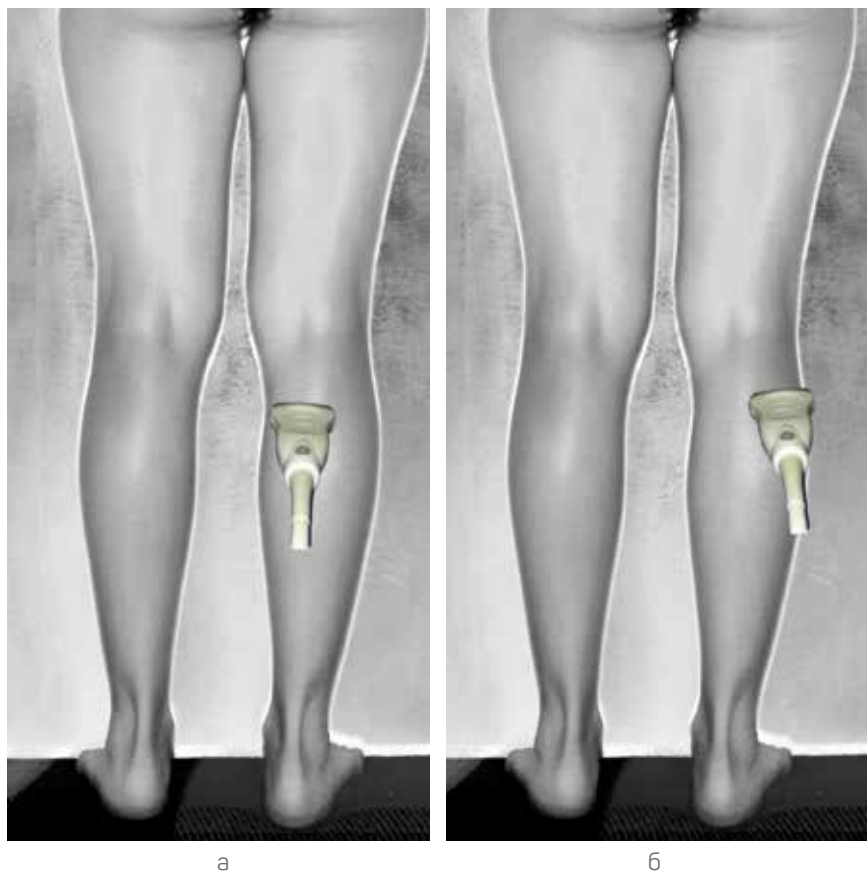


Рис. 2.13. Сафено-поплитеальное соустье, продольное сечение

Бедренная вена (поверхностная бедренная вена) является продолжением общей бедренной вены и прослеживается на всем протяжении до входа в приводящий канал. В 2/3 бедра она располагается несколько латеральнее большой подкожной вены.

В этой же проекции, над бедренной веной, в дубликату-ре поверхностной фасции, лоцируется передняя добавочная большая подкожная вена.

Подколенную вену визуализируют в подколенной ямке, обычно она располагается над одноименной артерией (рис. 2.13).



**Рис. 2.14.** Исследование венозных синусов икроножной мышцы: а — исследование медиальной головки икроножной мышцы; б — исследование латеральной головки икроножной мышцы

Локационная точка остиального отдела малой подкожной вены находится на 1–1,5 см дистальнее точки выслушивания подколенной артерии, а начального — позади латеральной лодыжки.

Синусы икроножной мышцы можно проследить от подколенной вены по ходу медиальной и латеральной головки мышцы (рис. 2.14).

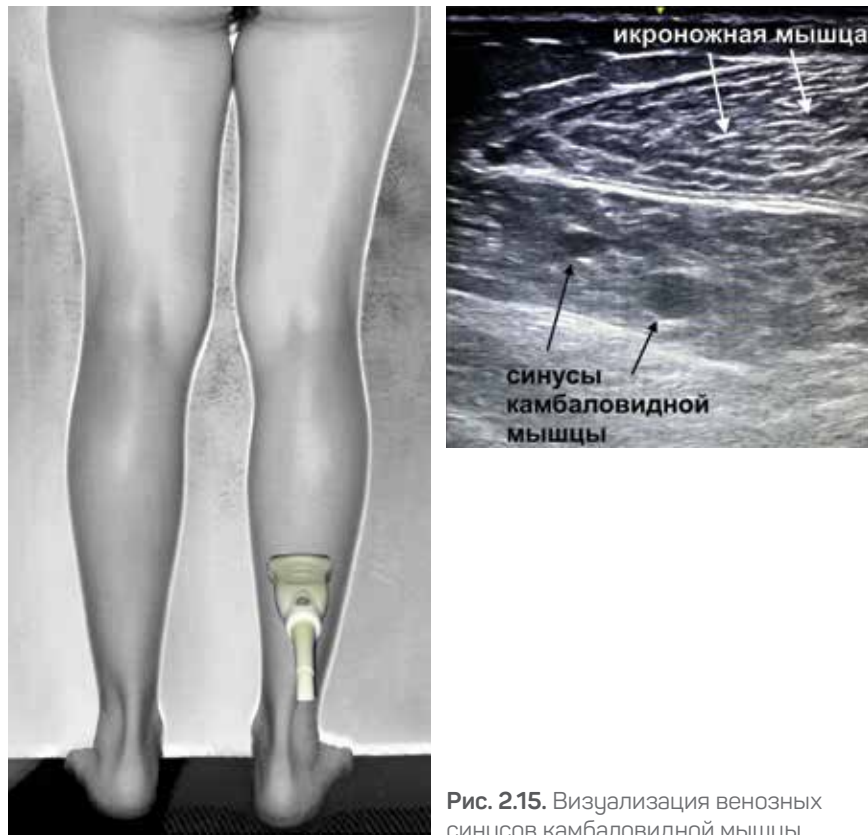
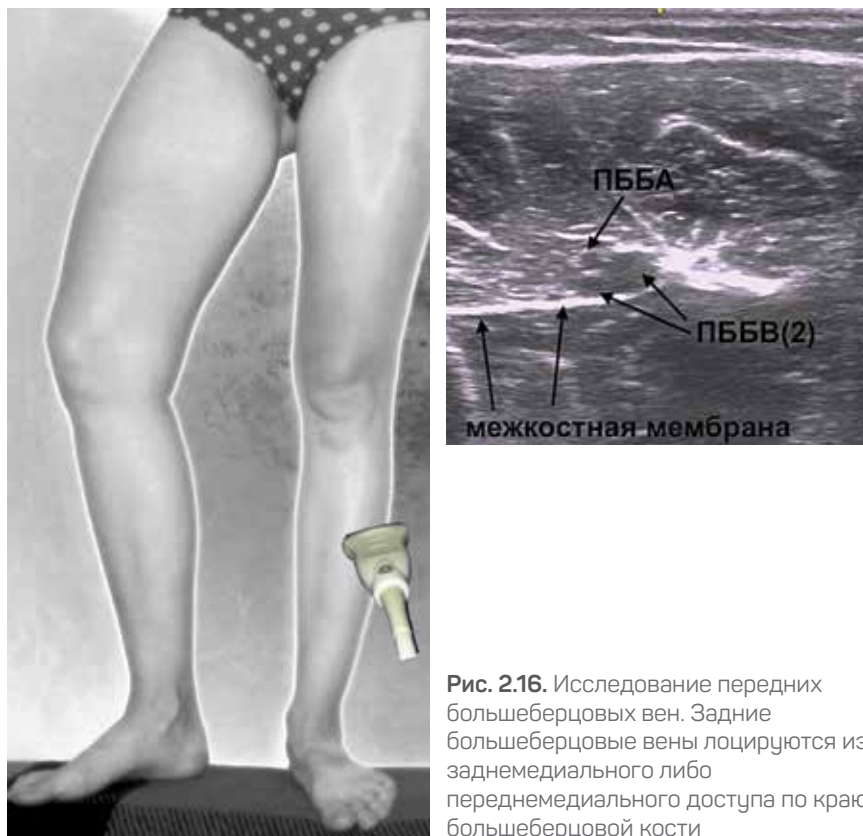
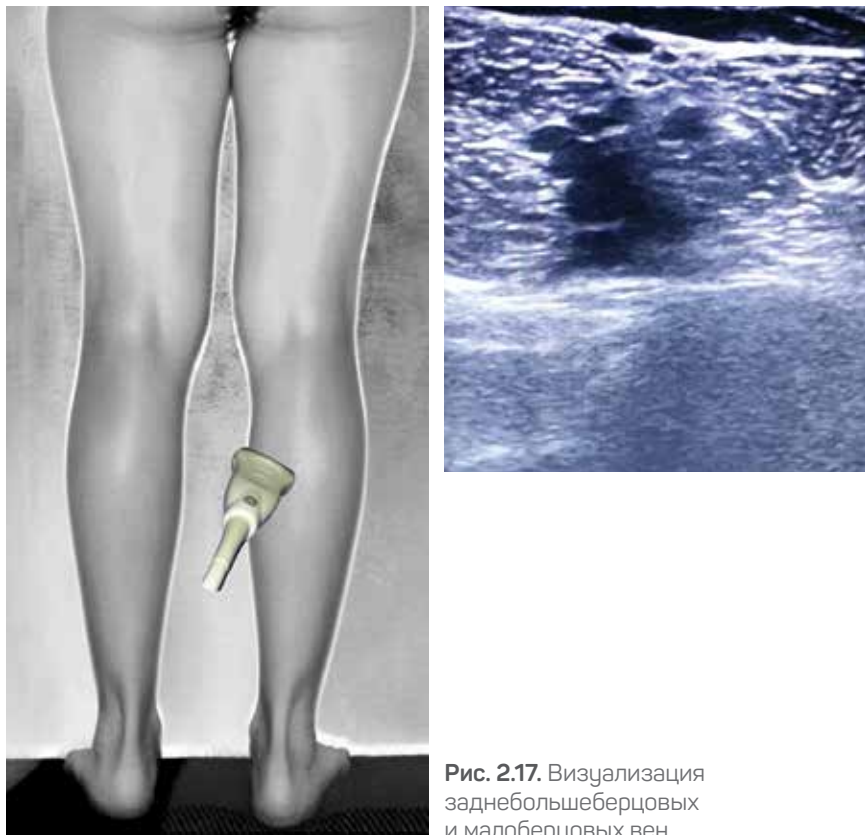Рис. 2.15. Визуализация венозных синусов камбаловидной мышцы

Венозные синусы камбаловидной мышцы визуализируются при установке датчика на границе с/З и н/З голени (рис. 2.15).



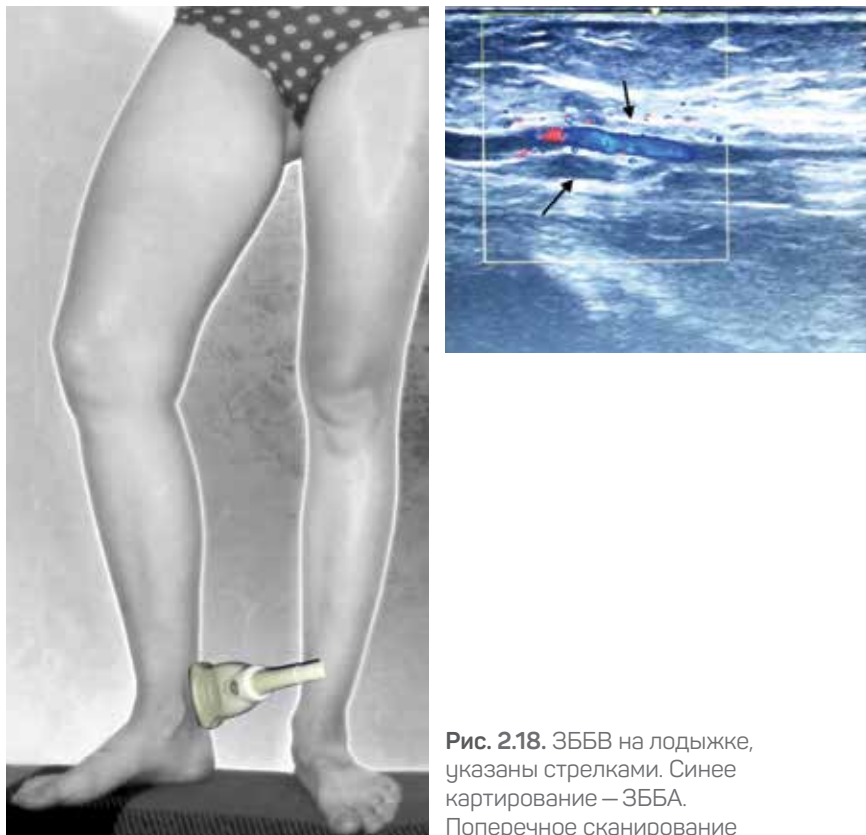
**Рис. 2.16.** Исследование передних большеберцовых вен. Задние большеберцовые вены лоцируются из заднемедиального либо переднемедиального доступа по краю большеберцовой кости

Передние большеберцовые вены визуализируются по переднелатеральной поверхности голени между большеберцовой и малоберцовой костями (рис. 2.16). Вместе с одноименной артерией эти вены лежат на межкостной мембране.



**Рис. 2.17.** Визуализация заднебольшеберцовых и малоберцовых вен

Малоберцовые вены визуализируются из того же доступа, что и задние большеберцовые. Для их локации датчик смещают ближе к икроножной мышце, ориентируя его кнутри в направлении малоберцовой кости (рис. 2.17).



**Рис. 2.18.** ЗББВ на лодыжке, указаны стрелками. Синее картирование – ЗБА. Поперечное сканирование

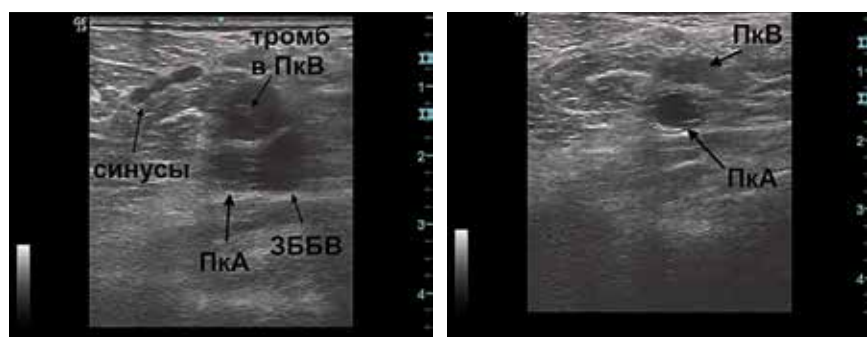
Также заднебольшеберцовые вены можно увидеть из доступа на медиальной лодыжке (рис. 2.18).

## Диагностика венозного тромбоза

Диагностика тромбоза вен нижних конечностей редко вызывает затруднение.

При скрининге исследователь выполняет пошаговую компрессию визуализируемых трубчатых структур (рис. 2.19). Вены должны коллабироваться датчиком. Если этого не происходит, значит в просвете вены есть тромб.

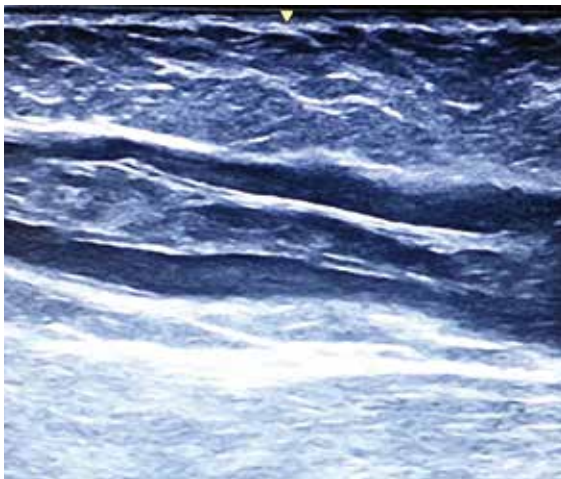
Артерии коллабироваться датчиком в норме не должны.



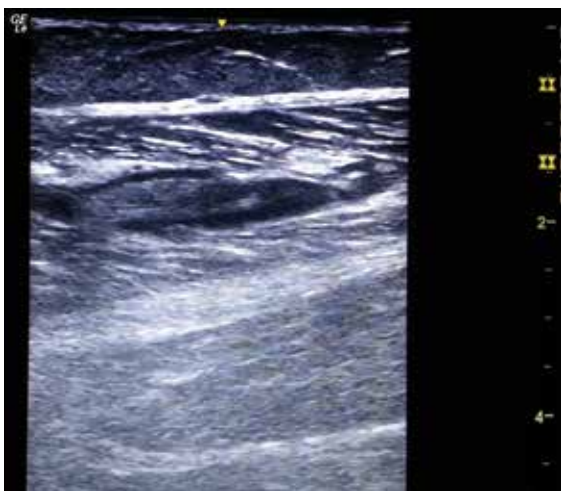**Рис. 2.19.** Тромбоз подколенной вены. Нетромбированные синусы и другие интактные вены сжимаются датчиком. Не сжимается подколенная вена, а также подколенная артерия

Также, если давность тромбоза более 3 дней, в просвете вены в В-режиме визуализируются тромботические массы (рис. 2.20, 2.21).





**Рис. 2.20.** Тромбоз большой подкожной вены, начинающаяся реканализация. Тромботические массы высокой эхоплотности

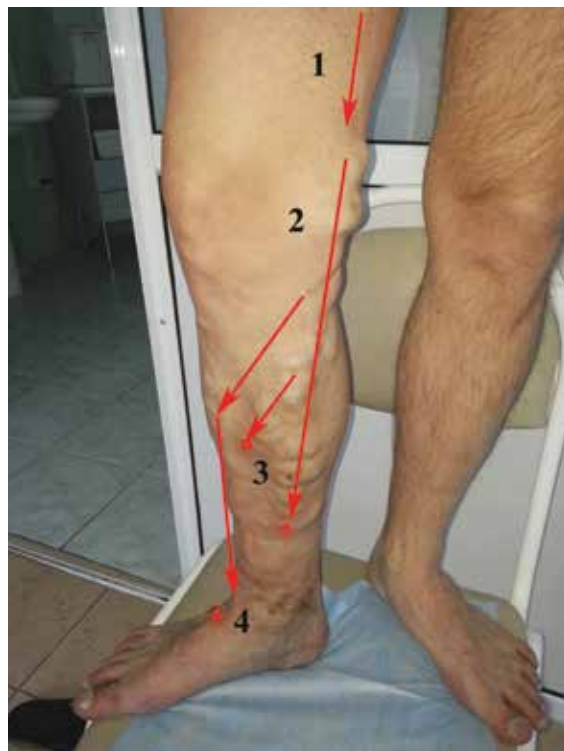

**Рис. 2.21.** Тромбоз венозного синуса. Давность 12 дней

## 2.2. Анатомические особенности в диагностике патологий вен, как их распознать и разрешить

Строение подкожных вен нижних конечностей настолько разнообразно, что его можно сравнить с отпечатками пальцев. Флебологу приходится рисовать пути распространения рефлюкса для каждого пациента индивидуально.

Не удивительно, что в определении ключевого звена патофизиологии, при трактовке ультразвуковой картины, даже у опытных флебологов иногда возникают сложности.



**Рис. 2.22.** Схема распространения рефлюкса:

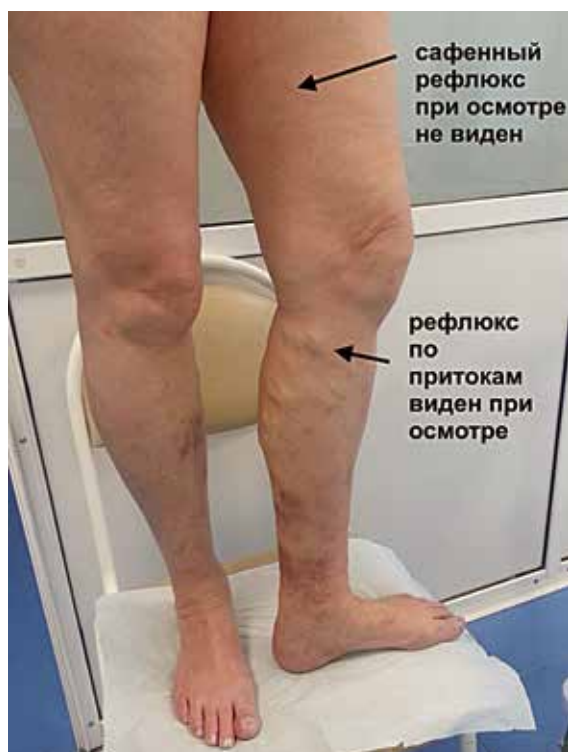1. Рефлюкс по БПВ (при физикальном осмотре вена не видна).
2. Рефлюкс по надфасциальным притокам (вена видна при осмотре).
3. Перфорантные вены *reentry* голени на конце притоков.
4. Перфорантные вены *reentry* стопы на конце притоков

Клиническая и ультразвуковая картины по отдельности не дают полного представления о проблеме конкретного пациен-

та, и лишь сопоставление клиники и ультразвуковой картины поможет исключить ошибки в диагностике и лечении.

Патофизиология рефлюкса по подкожным венам имеет три звена:

- источник рефлюкса — место слияния с глубокими венами;
- путь распространения — магистральная вена с притоками;
- путь возврата — чаще всего — в перфорантную вену *reentry* на конце каждого притока, реже — в другую магистральную подкожную вену (рис. 2.22).



**Рис. 2.23.** I-тип большой подкожной вены, видны притоки только на голени

Определение рефлюкса по большой подкожной и малой подкожной венам сложностей в диагностике не представляет.

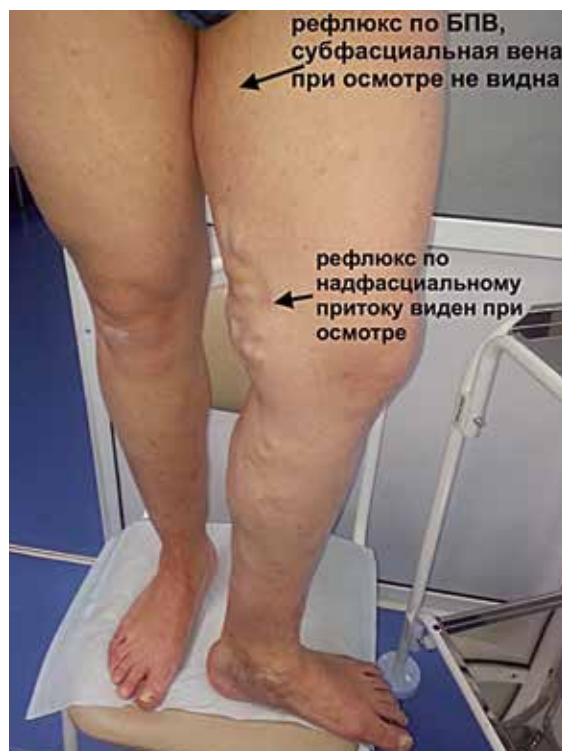Однако зачастую вызывает разногласия хирургическая тактика при удалении надфасциальных притоков.

Существует классификация анатомических вариантов локализации БПВ и притоков на бедре относительно фасциального футляра.

Согласно этой классификации, существует i, h, и s типы большой подкожной вены на бедре.

**I-тип** представляет собой вену, на всем протяжении находящуюся субфасциально (рис. 2.23).

Клинически рефлюкс по такой вене на бедре не виден, так как вена расположена субфасциально. Вариксы у такого пациента видны только на голени.



**Рис. 2.24.** S-тип большой подкожной вены. При осмотре виден рефлюкс только по притокам

**Н-тип** представляет из себя вену, проходящую субфасциально, однако имеющую крупный надфасциальный приток, который по своему диаметру не уступает основной вене, либо основная вена гипоплазирована.

**S-тип** — крайнее проявление h-типа, когда основная вена аплазирована и лоцируется на УЗАС как небольшой соединительнотканый тяж. Надфасциальный приток при этом выглядит как естественное продолжение большой подкожной вены (рис. 2.24, 2.25).

Клинически s- и h-тип выглядят одинаково. Идентифицировать их можно лишь после ультразвукового исследования.

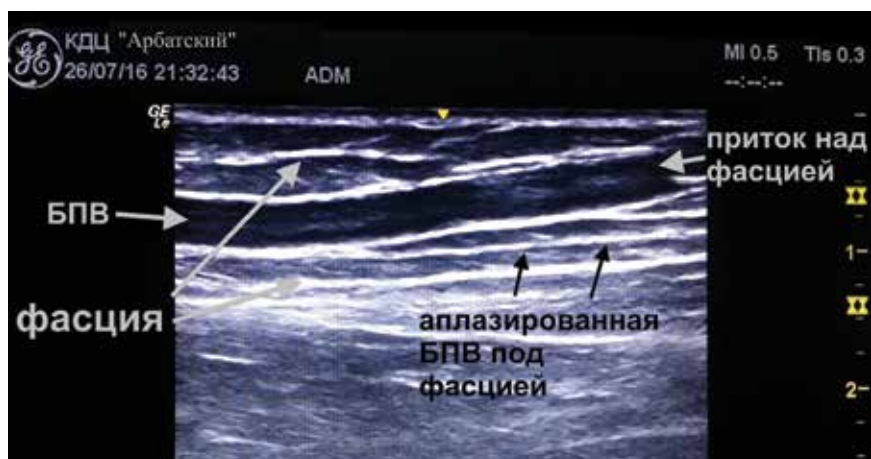
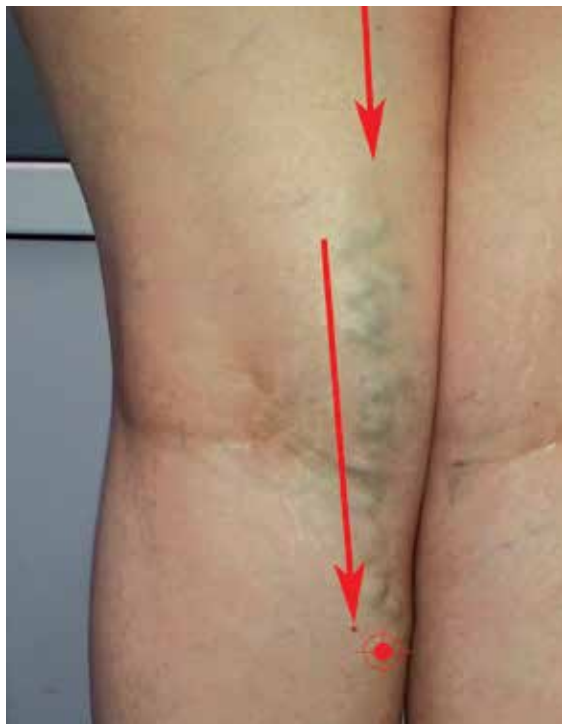
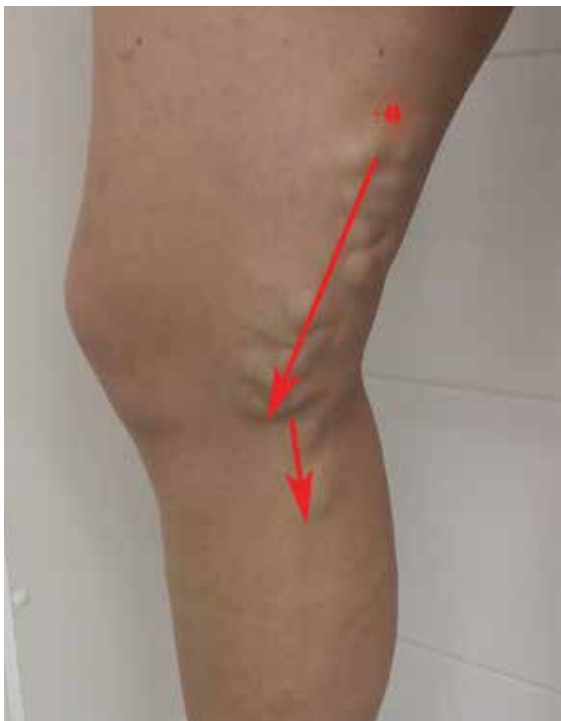Рис. 2.25. S-тип большой подкожной вены на бедре



**Рис. 2.26.** Рефлюкс по БПВ, притоку БПВ, дренируется в перфорантную вену на голени

Это момент имеет клиническое значение для миниинвазивных методов лечения. Эндовенозной термооблитерации подвергают именно ствол вены, лежащий под фасцией. На наш взгляд, притоки безопаснее удалять методом минифлебэктомии. Связано это с тем, что термоиндуцированный флебит, который возникает после термооблитерации в вене, лежащей непосредственно под кожей, над фасцией, клинически проявляется наличием тяжа и гиперпигментацией на коже. Также этот процесс сопровождается болевым синдромом. Манипуляции на вене, лежащей субфасциально, такими явлениями сопровождаются значительно реже и симптоматика менее яркая. Объяснить это можно тем, что кожа реагирует на воспаление гораздо активнее, нежели субфасциальные структуры. К тому же в ней много нервных окончаний. Именно поэтому асепти-



**Рис. 2.27.** Недостаточная перфорантная вена запирающего канала, дренируется в варикозно трансформированный приток

ческий воспалительный процесс при термоиндуцированном флебите, непосредственно под кожей, сопровождается такой характерной клиникой.

Зачастую возникают сложности в диагностике локальных рефлюксов по вене, вызванных перегрузкой, из-за сброса из другого бассейна.

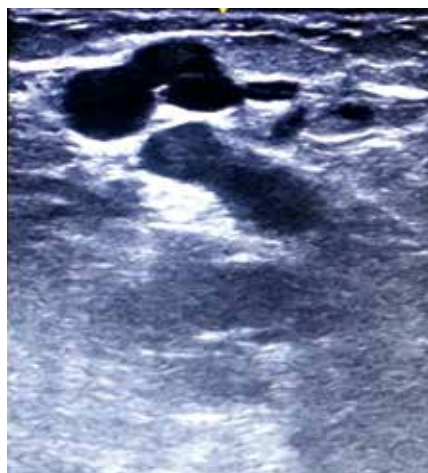
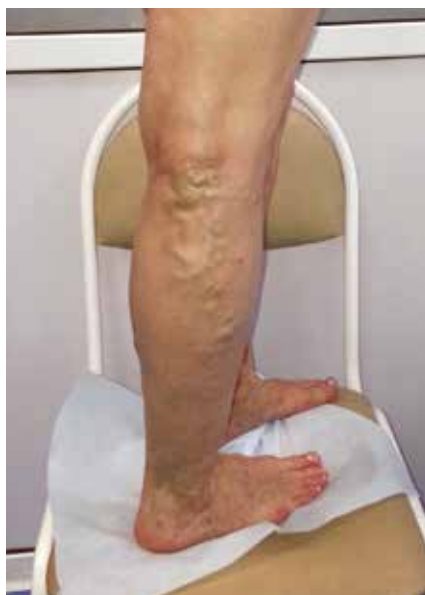Весьма типична следующая ситуация: при рефлюксе по большой подкожной вене, по одному из притоков (межсафенной вене на голени) рефлюкс распространяется в МПВ. В этом месте МПВ расширена, по ней определяется рефлюкс, который дренируется в перфорантную вену по задней поверхности голени. В данном случае ликвидация рефлюкса по БПВ чаще всего устраняет сброс и по МПВ. Таким образом, вмешательство на МПВ не показано.

Также часто возникает вопрос о наличии рефлюкса по перфорантным венам. Расширенная перфорантная вена *reentry* может быть ошибочно определена как недостаточная. Отличие ее от первично недостаточной перфорантной вены в том, что на ней заканчивается рефлюкс, то есть в этом месте перестает визуализироваться варикозно расширенный приток, идущий сверху, от магистральной вены (рис. 2.26).

Первично недостаточная перфорантная вена сбрасывает кровь вниз, в свой варикозно расширенный приток (рис. 2.27).

Рефлюкс по поверхностной добавочной малой подкожной вене (ранее она называлась веной Тъери) можно ошибочно принять за рефлюкс по МПВ. В действительности же это, как правило, отдельная вена, встречающаяся только в патологии. Она имеет отдельное устье, как правило, это прямой перфорант из подколенной вены.

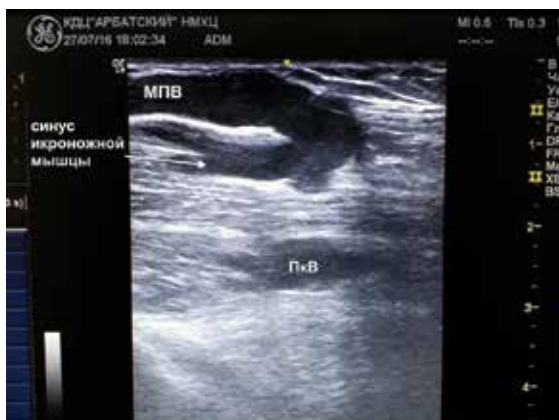В таком случае данная вена удаляется изолированно, малая подкожная вена, как правило, интактна (рис. 2.28).



**Рис. 2.28.** Клиническая и ультразвуковая картина поверхностной добавочной МПВ



Также могут возникнуть технические сложности, если не учитывать место впадения МПВ. Во избежание этого необходима предоперационная разметка соустья с указанием вены, в которую впадает малая подкожная вена (рис. 2.29).



**Рис. 2.29.** МПВ впадает в венозный синус медиальной головки икроножной мышцы

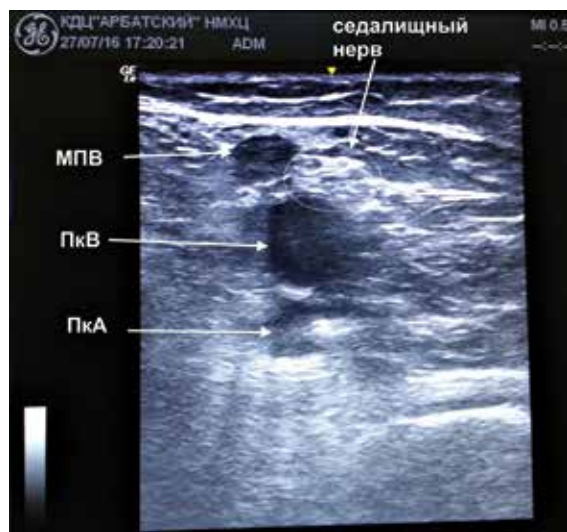Если же сафено-поплитеальное соустье пересекают ветви седалищного нерва либо сам седалищный нерв (при его низкой бифуркации), это также необходимо обязательно размечать (рис. 2.30).

Гораздо реже встречается так называемый антеградный рефлюкс, который может также вызвать сложности в диагностике (рис. 2.31).

Чаще всего это краниальное продолжение МПВ (синоним — межсафенная вена на бедре, ранее она называлась веной Джакомини) с распространением рефлюкса от БПВ. Однако встречаются варианты строения, когда источник рефлюкса — место слияния межсафенной вены с подколенной веной.

Под действием помпы икроножных мышц кровь выбрасывается из глубоких вен голени в межсафенную вену, по которой течет снизу вверх, затем рефлюкс уходит в притоки этой вены на задней поверхности бедра либо дренируется в БПВ, а иногда — в перфорантную вену на задней поверхности бедра. Кли-

нически эта картина выглядит как варикоз на задней поверхности бедра и голени.



**Рис. 2.30.** Близкое расположение седалищного нерва к сафено-поплитеальному соустью

Иногда подобный тип рефлюкса встречается в перфорантных венах голени.

Еще реже при проведении эндовенозной лазерной облитерации можно обнаружить интраоперационно образовавшийся тромб на конце световода (рис. 2.32). Исходя из нашего опыта, этот феномен можно объяснить наличием тромбофилии у пациента, а также увеличением времени нахождения световода в стенке вены.

В таком случае не стоит прекращать процедуру, тромб успешно коагулируется в ходе манипуляции.

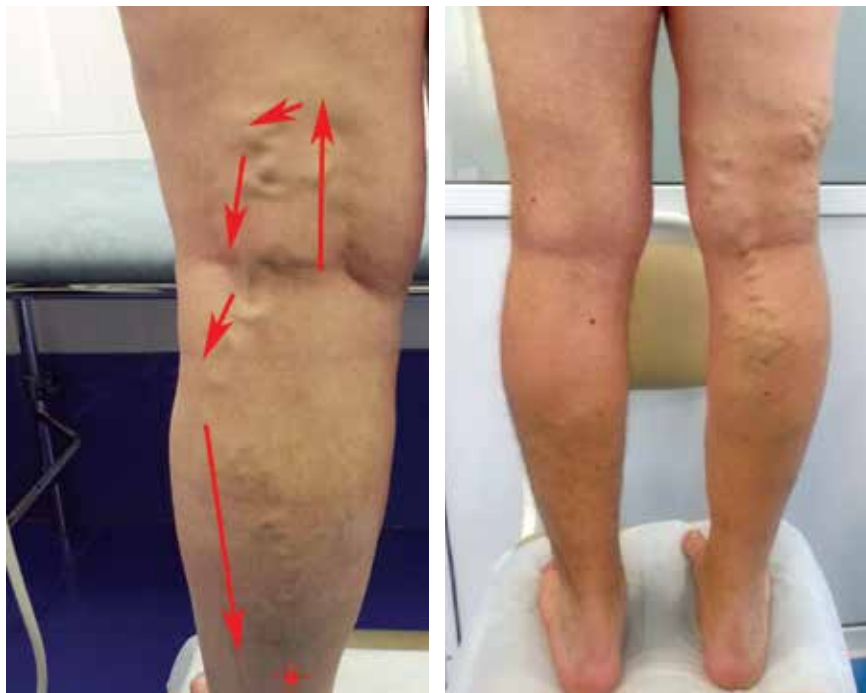

Рис. 2.31. Антеградный рефлюкс по межсафенной вене

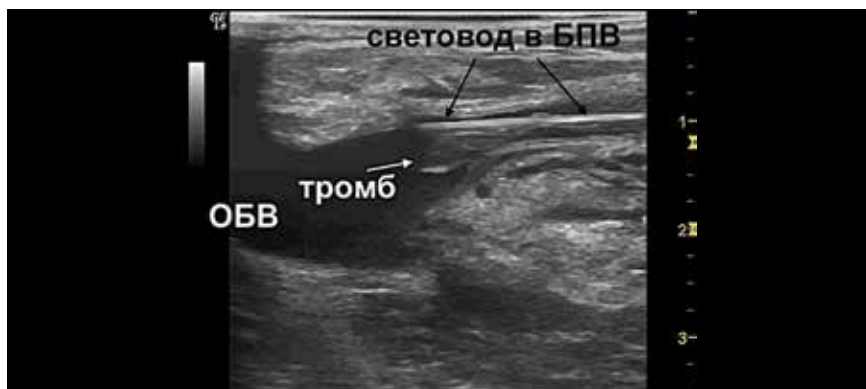

Рис. 2.32. Сафено-фemorальное соустье. Интраоперационно образовавшийся тромб на конце световода

Таким образом, можно констатировать, что, несмотря на многообразие диагностических методов при патологии вен нижних конечностей, необходимыми можно назвать лишь некоторые из них. В подавляющем большинстве случаев для диагностики достаточно «золотого стандарта» — ультразвукового ангиосканирования.

Если речь идет о супраингвинальном сегменте — как скрининг — оптимальна МРТ-флебография (не требующая введения контраста).

Когда же определяются показания к реконструктивным операциям, необходимо дополнить диагностический алгоритм выполнением контрастной флебографии.

### **2.3. Цифровые технологии магнитно-резонансной томографии в диагностике интра- и экстравазальной компрессии нижней полой вены**

Закономерное стремление к минимальной инвазивности диагностических и лечебных пособий заставляет искать новые методики и совершенствовать уже существующие. К числу перспективных направлений в диагностике нарушений венозного кровотока в системе нижней полой вены (НПВ) относится метод цифровой магнитно-резонансной ангиографии.

На сегодняшний день для визуализации кровотока используют различные протоколы магнитно-резонансной томографии: времяпролетная (time-of-flight imaging, TOF), фазоконтрастная (phase-contrast imaging, PCA), прямая МР с визуализацией тромба (MR direct thrombus imaging), гадолиний усиленная (gadolinium-enhanced MRV) и режим свободной прецессии в установленном состоянии (balanced steady-state free precession MR venography). МР-флебография с болюсным введением контраста — наиболее распространенная техника, применяемая при магнитно-резонансной ангиографии. В этом методе использует-

ся градиент последовательности, переориентированной с помощью специального преобразования Фурье. В режиме реального времени ежесекундно поступают изображения с исследуемой сосудистой структуры. Оператор может отслеживать болюсное поступление в нее контраста, а затем переключиться на 3D-ориентированную динамическую последовательность.

Мы впервые начали использовать методику бесконтрастной МР-флебографии нижней полой вены и ее бассейна при экстра- и интравазальной компрессии. За основу был взят метод фазово-контрастной ангиографии (РСА), которая использует вектор поперечной намагниченности. Суть ее заключается в том, что различные значения кодирования скорости могут быть использованы при сканировании, для выделения различных сосудов. В связи с быстрым артериальным кровотоком цифровое кодирование артериальной скорости имеет высокие значения (40–70 см/с), в связи с медленным венозным кровотоком цифровое кодирование венозной скорости имеет низкие значения (10–20 см/с).

Таким образом, необходимости во введении контрастного препарата в МР-диагностике экстра- и интравазальной компрессии НПВ нет, так как при соблюдении алгоритма проведения данной методики мы получаем практически аналогичную картину венозного бассейна НПВ, что и с контрастным усилением. Исключение составляет лишь оценка распространения опухолевого процесса и степень вовлечения в него сосудов в зоне интереса. Бесконтрастная МР-венография, помимо причин экстравазальной компрессии, позволяет подробно оценить внутрипросветные изменения сосуда, детально изучить изменения сосудистой стенки, оценить протяженность септ, а также другие проявления реканализации.

МР-венография позволяет проанализировать последующие цифровые данные, полученные в процессе сканирования, — мультипланарные (МIP) изображения и 3D-реконструкции в формате DICOM. Формат DICOM (Digital Imaging and

Communications in Medicine) дает возможность осуществить транспортировку цифровых данных с использованием ТСП-протокола для интернет-взаимодействия между врачом и пациентом в любой точке мира, в том числе для долгосрочно-го хранения информации.

К преимуществам метода относятся также возможности селективной визуализации структур с быстрой или медленной скоростью кровотока, а также получение цифровой информации о направлении, скорости и состоянии гемодинамики.

Графические параметры получения изображений бесконтрастной МР-флебографии с синхронизацией по дыханию и пульсу (рис. 2.33).

Нами разработан и внедрен в амбулаторную и клиническую практику новый цифровой метод бесконтрастной фазово-контрастной ангиографии MRV PC INHANCE. MR-исследования НПВ и ее бассейна от уровня пупартовой связки до диафрагмы. Исследования проводили на магнитно-резонансном томографе Philips Intera Nova и General Electric Signa HD 1,5 Тл (в Национальном медико-хирургическом центре имени Н.И. Пирогова) и GE Optima MR360 в МДЦ «Ремси-диагностика».

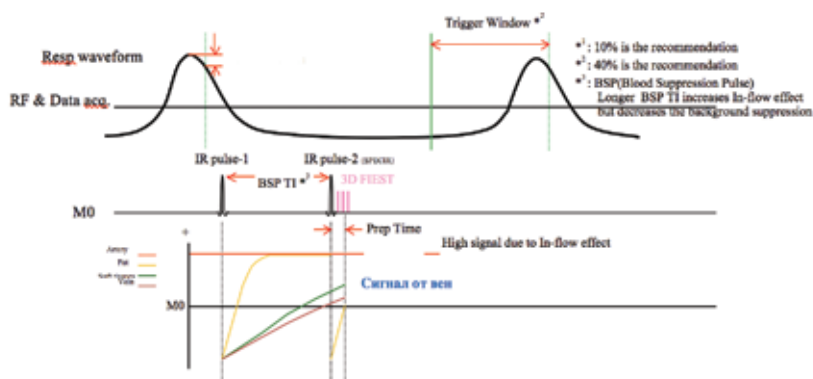


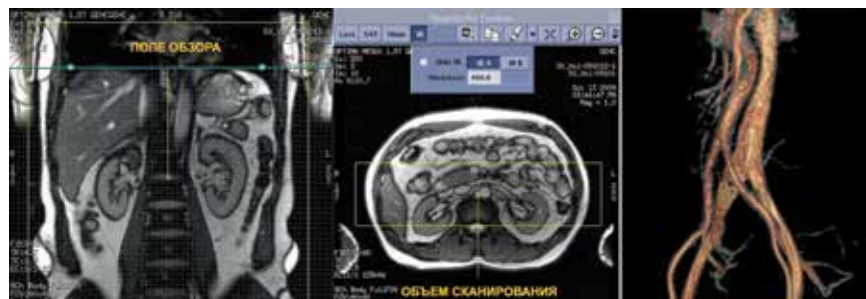Рис. 2.33. Данный график свидетельствует о нормальном кровотоке в системе НПВ по максимальной интенсивности МР-сигнала (100%)



Таблица 2.1

Протокол бесконтрастной МР-флебографии на аппарате GE Optima MR360

Параметры	Fiesta FatSat (TRA, COR, SAG)	3D Inhance PC (SAG или COR)
Freq. FOV	48 см	48 см
Phase FOV	1,0 см	1,0 см
Slice Thickness	3,0 мм	1,6 мм
Spacing	1,5 мм	72 мм
Slices	106 мм	968 мм
Rel. SNR	100%	100%



Пиксель (pixel) =  $256/256 \times 1 \text{ мм}^2$

Матрица (matrix) =  $512 \times 512$

Воксель (voxel) =  $1 \text{ мм}^2 \times 5 = 5 \text{ мм}^3$

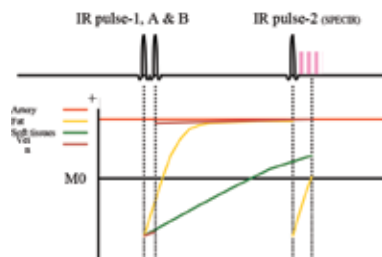


Рис. 2.35. Анатомо-топографическая картина нормальной анатомии в трех взаимно-перпендикулярных плоскостях аортокавального сегмента с цифровой обработкой изображений



Последовательность ВН ВТFE/ANGIO и ВН FIESTA с синхронизацией по дыханию позволяют получить анатомо-топографические изображения тела человека с максимальным полем обзора, от диафрагмы до пупартовой связки, в трех взаимно перпендикулярных плоскостях с толщиной среза 1 мм через 0,5 мм. При этом мы полностью можем исключить любую экстравазальную компрессию на уровне исследования, оценить все органы и ткани организма человека. Кроме того, методика позволяет проследить ход, направление, толщину стенки сосудов на всем протяжении, оценить МР-сигнал от кровотока по ним.

При проведении исследования нет необходимости в предварительной подготовке пациента. Единственное условие — накануне перед исследованием пациенту предлагается употребить специальную пищевую добавку (мы использовали ананасовый или черничный сок). По данным литературы, эти соки богаты содержанием марганца (Mn). Mn наряду с железом (Fe) и его сплавами относится к черным металлам. Как известно, под воздействием постоянного магнитного поля Mn влияет на время релаксации, «подавляя» гиперинтенсивный МР-сигнал от воды, содержащейся в петлях кишечника, значительно снижая при этом артефакты и, тем самым, улучшая качество визуализации.

По локализации первичного тромботического процесса в системе нижней полой вены, с учетом ограниченной зоны сканирования из-за поставленной задачи на основании **классификации острых венозных тромбозов Л.И. Клионера (1969)** мы оценивали 3 типа: подвздошно-бедренный тромбоз; тромбоз инфраренального, ренального, супраренального сегментов нижней полой вены или тромбоз всего ствола нижней полой вены; кава-илеофemorальный тромбоз. Степень сужения сосуда высчитывалась по формуле  $(1 \text{ md}/b) \times 100\%$ , где md — минимальный диаметр сосуда, b — максимальный диаметр сосуда в месте сужения.

По степени сужения сосуда наблюдались стенозы средней степени (30–50%), выраженный стеноз (> 70%) и полная окклюзия сосуда.

Коллатеральный отток оценивали по 3 путям:

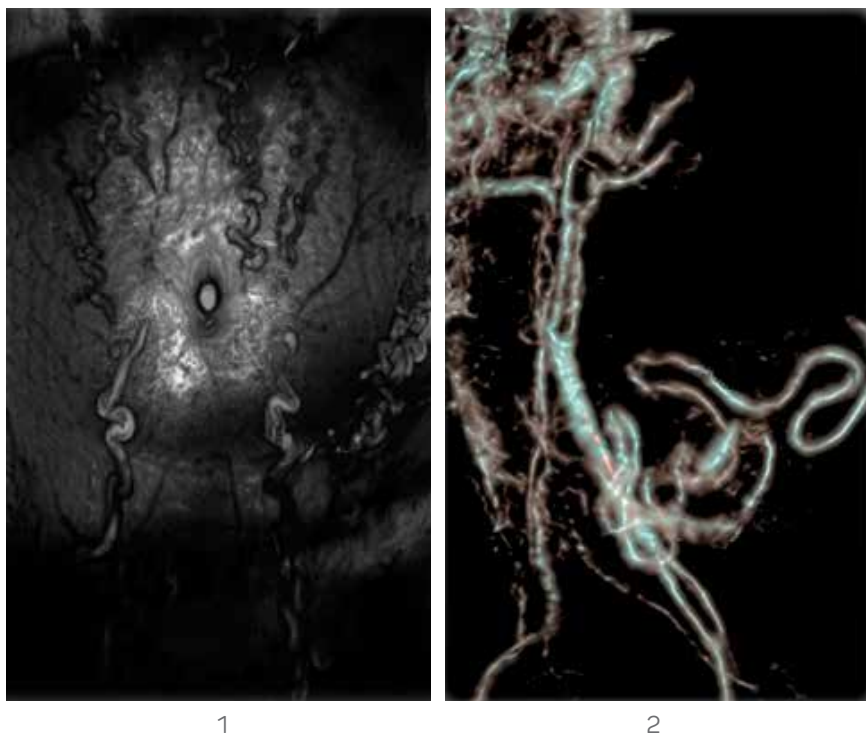
1. Антеперитонеальные пути оттока через портокавальные и кавакавальные анастомозы посредством *vv. umbilicalis*, *v. Sup/ epigastrica sup/inf* и *v. pudenda ext.*
2. Интраперитонеальные пути оттока — портокавальный анастомоз с органами малого таза через *vv. Rectalis sup/ media* и по *vv. azygos* и *gemiazygos*.
3. Ретроперитонеальные пути оттока — кавакавальный анастомоз с задней брюшной стенкой посредством *vv. ductus deferens, testicularis ext. и int.*

При исследовании по бесконтрастному МР-протоколу было обследовано 24 пациента. У 4 из них выявлено наличие тромбоза с локализацией на уровне сегментов ствола НПВ, у 3 — поражение всех сегментов ствола НПВ с распространением на подвздошные вены. У 1 пациента определялся тромбоз на уровне инфраренального сегмента. Полученные результаты коррелировали с клиническими результатами обследования. Выявленные тромбозы НПВ по данным МРТ были подтверждены проведением контрастной флебографии. К экстравазальным причинам нарушения венозного кровотока мы относили синдром Мея — Тернера (сдавление левой общей подвздошной вены перекрещивающей ее правой общей подвздошной артерией). Таких пациентов было 16.

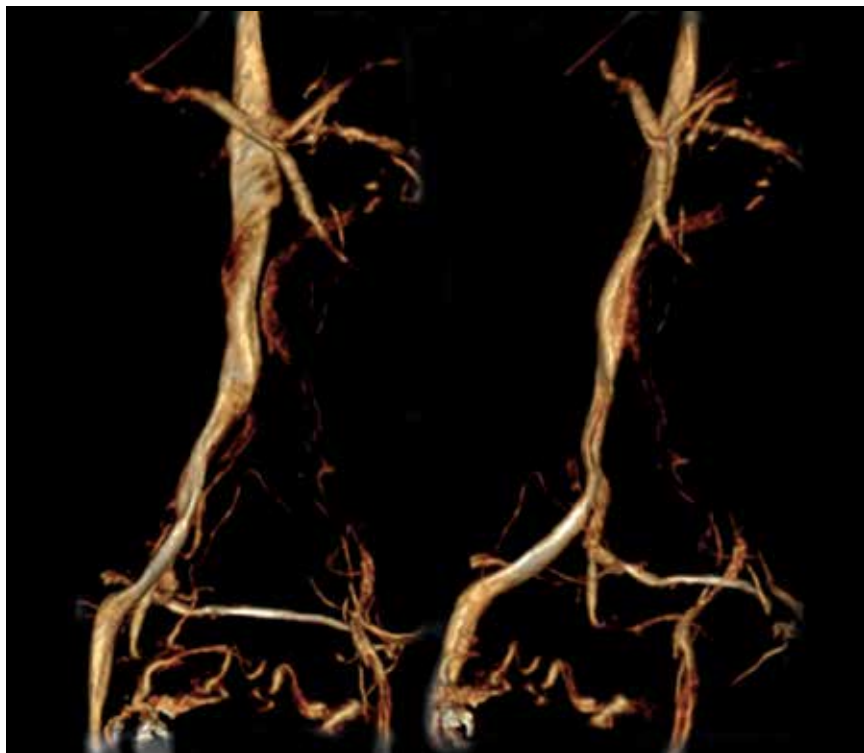
### Клинические примеры

**Пример 1:** пациент Б., 33 года, перенес неокклюзивный тромбоз инфраренального отдела нижней полой вены. Через год пациент стал отмечать появление расширенных вен в паховой области и на передней брюшной стенке. При контрастной флебографии отмечен сброс контрастированной крови по многочисленным коллатералям в левую почечную вену, при этом отсутствовала визуализация нижней полой вены до уровня почечных вен и дистальнее.

Выполнена МР-флебография без введения контрастного вещества (рис. 2.36).



**Рис. 2.36.** На 3D-реконструкции определяются расширенные вены передней брюшной стенки, являющиеся коллатеральными путями венозного оттока от нижних конечностей (1). МР-сигнал от кровотока по нижней полой вене от места бифуркации и на остальном протяжении не определяется. Нижняя полая вена визуализировалась только выше уровня почечных вен (2)



**Рис. 2.37.** На полученных изображениях отмечается полное выпадение МР-сигнала от кровотока по левой общей подвздошной вены, надлобковый шунт

**Пример 2:** пациентка К., 22 лет, поступила с жалобами на отек левой нижней конечности.

**Пример 3:** в нашем исследовании мы также оценивали наиболее часто встречающиеся анатомические варианты расположения левой общей подвздошной вены.

В первом случае левая общая подвздошная вена располагалась по прямой линии, идущей от нижнего края крестцово-подвздошного сочленения к остистому отростку V поясничного позвонка.

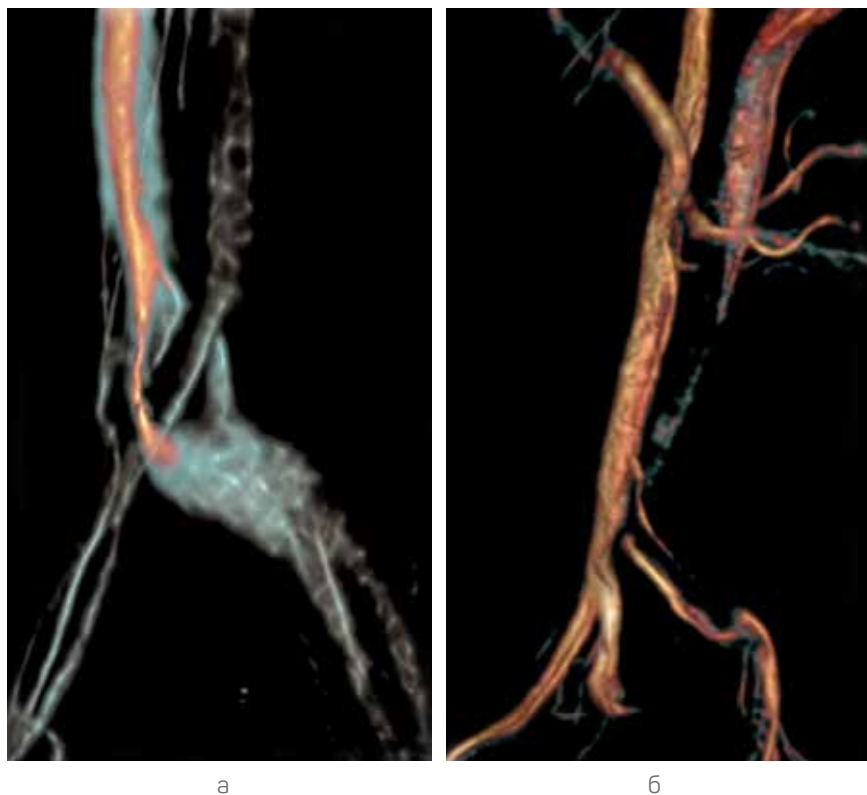


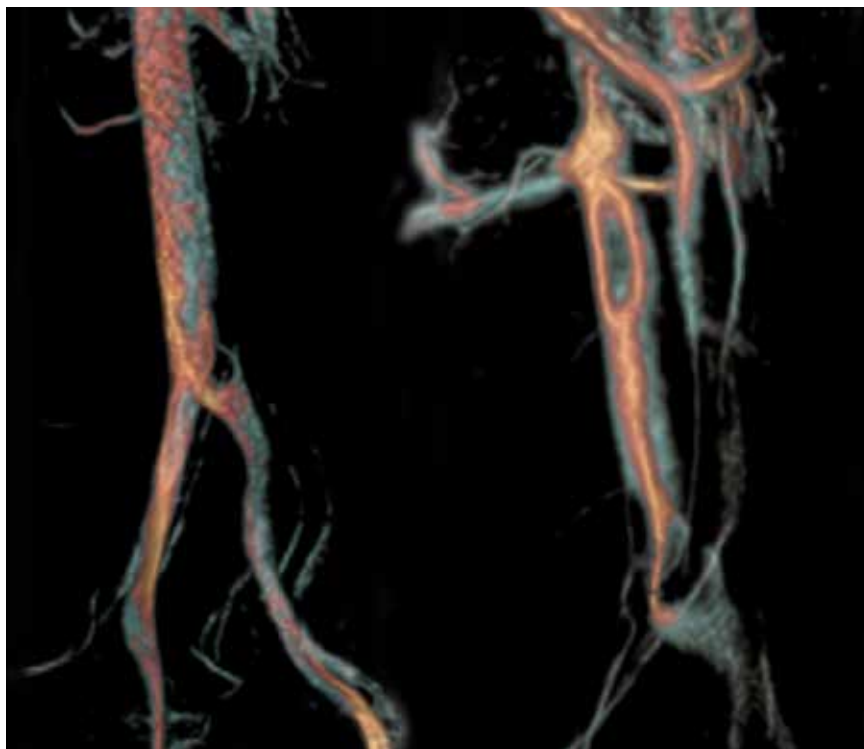
Рис. 2.38.

При этом анатомическом варианте левая общая подвздошная вена впадает в нижнюю полую под углом 30–45° (рис. 2.38, а).

Во втором случае дистальные 2/3 левой общей подвздошной вены располагаются по прямой линии, соединяющей нижний край крестцово-подвздошного сочленения и наружный край крестцово-поясничного. Проксимальная треть вены делает изгиб кнутри у нижнего края V поясничного позвонка и проходит вдоль его поперечника.

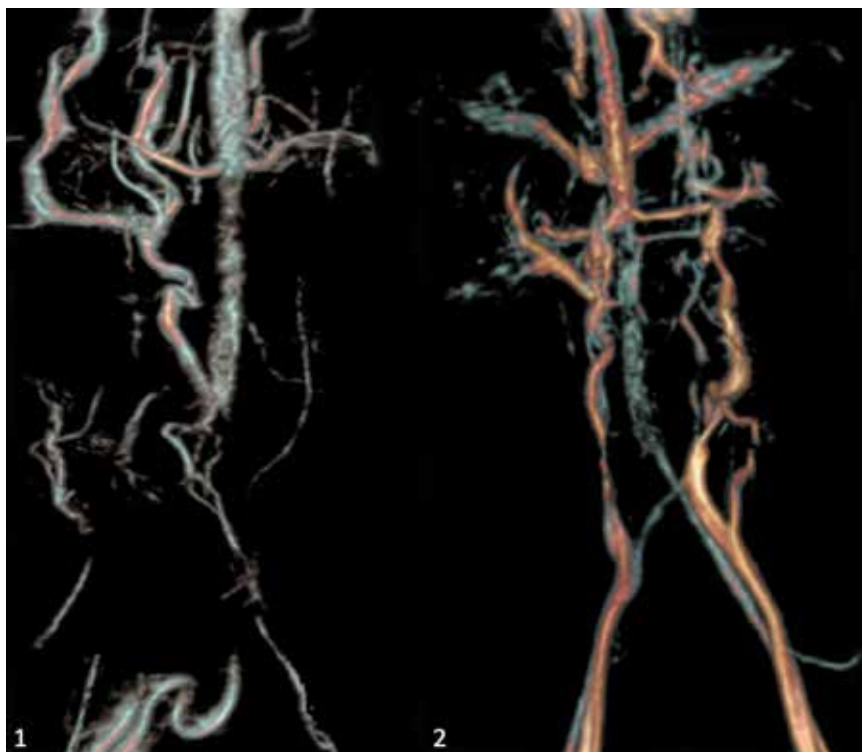
В данном анатомическом варианте левая общая подвздошная вена впадает в нижнюю полую под углом 50–75° (рис. 2.38, б).

Вследствие изгиба проксимального отдела левой общей подвздошной вены и почти горизонтального расположения его второй анатомический вариант наиболее предрасполагает к развитию тромбоза. Ширина просвета этой вены колеблется от 1,3 до 2 см. Нередко проксимальный отдел левой общей подвздошной вены, проецируемый на V поясничный позвонок, контрастируется слабее, чем другие. Это так называемая зона нормальной невидимости, связанная с компрессией левой общей подвздошной вены правой общей подвздошной артерией (синдром Мея — Тернера, рис. 2.39).



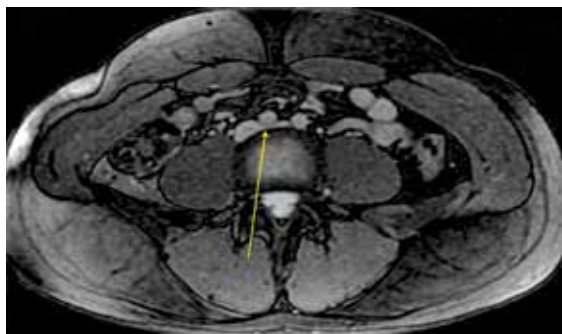
**Рис. 2.39.** Отмечается резкое сужение проксимальной части левой ОПВ за счет сдавления правой ОПА с локальным «выпадением» МР-сигнала от кровотока в месте компрессии (1, 2)

**Пример 4:** пациент М., 18 лет, поступил с жалобами на боли в нижних конечностях, нарастающие после физической нагрузки. На МРТ пояснично-крестцового отдела позвоночника данных за наличие грыж, протрузий межпозвонковых дисков на уровне исследования не получено. Однако было отмечено сужение латеральных каналов на уровне L1-L4 за счет расширенных сосудов (вен?). Принято решение о выполнении МР-флебографии НПВ и вен малого таза, в результате которой выявили субтотальную дисплазию НПВ с ретроперитонеальным типом оттока крови по варикозно расширенным позвоночным венам (рис. 2.40).



**Рис. 2.40.** Отмечается окклюзия НПВ на всем протяжении (1). Варикозно расширенные позвоночные вены (2)

**Пример 5:** пациент Б., 23 года, обратился с жалобами на варикозное расширение вен левой голени, чувство тяжести в левой нижней конечности с 16–18 лет. По данным ультразвукового ангиосканирования отмечалась недостаточность клапанов поверхностной бедренной и подколенной вен с расширением до 1,5 см и 2,0 см соответственно, несостоятельность клапанов малой подкожной вены левой нижней конечности. Пациенту выполнена бесконтрастная МР-флебография подвздошных вен и нижней полой вены в последовательности VH FIESTA, 3D Inhance PC, по данным которой выявлено резкое сужение до 3 мм проксимальной части левой общей подвздошной вены за счет сдавления правой общей подвздошной артерией на протяжении до 12 мм (рис. 2.41).



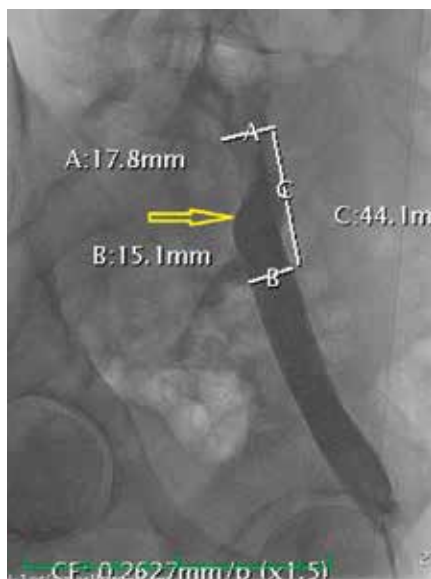
**Рис. 2.41.** Место компрессии левой общей подвздошной вены (отмечено стрелкой)

Результаты МР-флебографии совпали с результатом контрастной флебографии, на которой также отмечался стеноз левой общей подвздошной вены за счет сдавления правой общей подвздошной артерией (рис. 2.42).

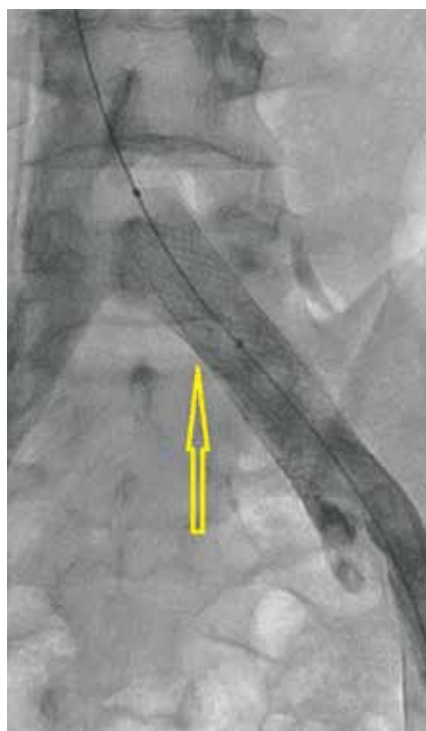
По данным проведенных исследований, у пациента подтвердился диагноз — синдром Мея — Тернера. При этом линейная скорость кровотока в общей подвздошной вене до сужения ее просвета — 55–63 см/с, а перед впадением в нижнюю полую вену — 84–110 см/с, что говорит о гемодинамически значимом стенозе.



В плановом порядке выполнено эндоваскулярное стентирование левой общей подвздошной вены самораскрываемым стентом Wallstent-Uni Endoprosthesis (Boston Scientific, США) с серией постдилатаций 12 атм. (рис. 2.43).



**Рис. 2.42.** Экстравазальная компрессия левой общей подвздошной вены (отмечена стрелкой)



**Рис. 2.43.** Стеноз левой общей подвздошной вены устранен (стрелкой указано место, где ранее было сужение вены)

Послеоперационный период протекал без осложнений. По данным контрольного дуплексного сканирования отмечалось улучшение гемодинамики — линейная скорость кровотока в общей подвздошной вене до места прежнего сужения ее просвета — 40–45 см/с, перед впадением в нижнюю полую

вену — 40–42 см/с. Пациент находится под динамическим наблюдением.

Методика бесконтрастной МР-флебографии в отличие от контрастной МР-флебографии является неинвазивной, высокая степень кровотока по НПВ и подвздошно-бедренному сегменту обеспечивает хорошую их визуализацию на всем протяжении. Последующая цифровая обработка с 3D-реконструкцией обеспечивает хорошее качество и высокую информативность исследования. В норме на МР-изображениях вена выглядит как тубулярная структура одинаковой интенсивности в различных отделах, имеющая однородный МР-сигнал от кровотока на всем протяжении. В просвете сосуда могут определяться участки стеноза, перегородки, трабекулы, нарушающие ток крови. Кроме того, возможно выявить утолщенные стенки вены за счет околососудистого воспалительного процесса изменения МР-сигнала от паравазальной клетчатки. В случае окклюзии отмечается полное выпадение МР-сигнала от кровотока на уровне поражения сосуда тромботическими массами.

МР-флебография с последующей цифровой обработкой полученных данных позволяет планировать лечебную тактику. Высокая степень кровотока по анастомозам также обеспечивает их хорошую визуализацию.

Представленный протокол проведения МР-исследования является наиболее оптимальным скрининговым методом в диагностике причин экстра- и интравазальной патологии НПВ, являясь неинвазивным и непродолжительным по времени. При этом отсутствует лучевая нагрузка, нет необходимости во внутривенном введении контрастного вещества. Исследование выполняется в амбулаторных условиях пациентам любых возрастных групп с различной степенью тяжести соматического состояния. Не требуется дополнительного специального оборудования. Цифровой мониторинг МР-флебографии позволяет визуализировать все сегменты НПВ, ее бассейна, а также различные варианты коллатерального оттока.

## ГЛАВА 3

### Традиционные и инновационные технологии в хирургическом лечении варикозной болезни

По окончании обследования пациент должен быть полностью проинформирован о характере его заболевания и возможностях применения у него альтернативных методов лечения, а также возможных рисках, которые есть всегда. После этого он подписывает информированное согласие на тот или иной вид лечения. Отказ подписать информированное согласие на инвазивную методику лечения следует расценивать как противопоказание к проведению вмешательства.

Ни одна методика лечения варикозной болезни на сегодняшний день не может быть признана универсальной. Для каждой группы пациентов со схожими проявлениями варикозного расширения вен нижних конечностей существует свой, наиболее оптимальный способ лечения. Умение выделить эти группы и определить показания к применению той или иной лечебной технологии у конкретного пациента является важнейшим слагаемым врачебного мастерства.

Хирургическому лечению подлежат пациенты с клиническим классом С2-С6, при наличии рефлюкса по поверхностным и/или перфорантным венам.

Радикальная флебэктомия выполняется пациентам, у которых по каким-либо причинам невозможны эндоваскулярные либо миниинвазивные методы лечения.

К таким случаям относятся:

- **значительное расширение ствола БПВ** — в нашей практике при диаметре вены более 15 мм мы чаще всего выполняем комбинированную флебэктомию;

- **извитой ход ствола БПВ (МПВ)** — при такой анатомической особенности технически сложно выполнить термооблитерацию, так как световод (электрод) провести по стволу довольно затруднительно;
- **предшествующая стволовая склеротерапия** — в большинстве случаев при реканализации вены после стволовой склеротерапии внутри просвета вены остается определенное количество спаек, стриктур и т.п. При этом заведение световода (электрода) внутрь сосуда сопровождается возникновением технических препятствий, что может не позволить выполнить термооблитерацию полноценно.

Устранение патологических рефлюксов по магистральным подкожным венам осуществляется с помощью комбинированной флебэктомии, однако это вмешательство является травматичным видом хирургического лечения варикозной болезни и предъявляет повышенные требования к анестезии.

В стационаре комбинированная флебэктомия чаще всего производится под спинномозговой анестезией, в то время как флебэктомия в амбулаторных условиях выполняется, как правило, под регионарной проводниковой, в комбинации с местной инфильтрационной анестезией. Техника выполнения оперативного вмешательства стандартна и включает в себя выполнение операции Троянова — Тренделенбурга (кроссэктомия), удаление ствола магистральной вены до нижней границы рефлюкса и минифлебэктомию притоков.

Если у пациента по данным УЗАС определяется рефлюкс, но отсутствует клиника (варикозный синдром), оперативное лечение не всегда может быть показано. Трофические язвы при этом не являются противопоказанием для оперативного лечения. После адекватной санации оперативное вмешательство в этой ситуации направлено на ликвидацию вертикального и горизонтального рефлюкса.

**Противопоказаниями к хирургическому лечению являются:**

- установленная тромбофилия, поскольку у таких пациентов существует реальная угроза возникновения ВТЭО;
- хроническая ишемия нижних конечностей (ХИНК) — учитывая, что в послеоперационном периоде необходима компрессия, у пациентов с ХИНК она может усугубить имеющуюся ишемию;
- беременность и сопутствующая сердечно-легочная патология, требующая первоочередного лечения. Не вызывает сомнений, что наличие беременности или не связанного с ВРВНК заболевания, требующего незамедлительного лечения, свидетельствуют о необходимости отложить плановое вмешательство по поводу ВРВНК;
- невозможность создания адекватной компрессии после вмешательства у пациентов, страдающих ожирением. Наличие значительных жировых отложений на бедрах, придающих им конусообразную форму, делает невозможным ни ношение компрессионного трикотажа, ни эластичных бинтов так, чтобы поддерживать необходимый уровень давления, особенно на бедре;
- абсолютным противопоказанием к оперативному лечению варикозной болезни является острый тромбоз глубоких вен нижних конечностей.

В последние годы происходит пересмотр проведения операций на поверхностных и перфорантных венах у больных варикозной болезнью. Основными требованиями к этим операциям являются: радикальность в сочетании с миниинвазивностью, под которой следует понимать минимальную травматичность, высокий эстетический результат и раннюю реабилитацию больных. Выполнить эти требования можно при сочетании традиционных и инновационных технологий.

Стремление хирургов к минимально инвазивному характеру вмешательства, более высокие требования пациентов к косметическому результату лечения и возможности дифференцированного анатомо-физиологического подхода к оперативным вмешательствам привели к развитию эндоваскулярных методик в лечении пациентов с варикозной болезнью вен нижних конечностей. В настоящее время методы эндоваскулярного лечения варикозной болезни можно разделить на две группы: 1) методы термической абляции вен; 2) методы нетермической абляции вен. К методам эндовенозной термической абляции относятся: радиочастотная абляция, лазерная облитерация, паровая абляция, микроволновая абляция. Последние две методики не получили своего распространения в Российской Федерации. К методам эндовенозной нетермической абляции относятся: химическая абляция (склеротерапия, абляция при помощи цианоакрилатного клея) и механохимическая абляция (методика ClariVein).

В Национальном медико-хирургическом центре им. Н.И. Пирогова эндовенозная термооблитерация выполняется с 2002 г. Накоплен опыт лечения более 10 000 пациентов с хроническими заболеваниями вен нижних конечностей с использованием лазерной и радиочастотной абляции.

В институте усовершенствования врачей НМХЦ им. Н.И. Пирогова созданы тематические циклы, посвященные эндовенозной лазерной облитерации и радиочастотной абляции в лечении патологии вен нижних конечностей. Результаты отдаленных наблюдений показывают эффективность этих методик в лечении ХЗВ. По нашим данным, полная облитерация вен в отдаленном периоде достигается не менее чем у 95% оперированных больных.

### 3.1. Эндовенозная лазерная облитерация

В 1999 г. опубликована работа С. Vone, в которой представлен первый опыт использования диодного лазера с длиной волны 810 нм во флебологии. Этот метод в англоязычной литературе получил название Endovenous Laser Treatment (EVLT), в русскоязычной литературе — эндовенозная лазерная облитерация или коагуляция (ЭВЛО/ЭВЛК). Использование длины волны лазерного излучения 810 нм часто сопровождалось выраженным болевым синдромом, обусловленным высокой проникающей способностью околомикронных длин волн излучения и развитием перифлебита. В настоящее время для проведения эндовенозной лазерной облитерации наибольшее распространение получили «водопоглощаемые» аппараты с длиной волны 1470 нм и более. Помимо большого выбора на рынке медицинской техники аппаратов, существует несколько типов лазерных световодов: с торцевым типом эмиссии, с радиальным типом эмиссии и радиальные двукольцевые. Внедренные в 2008 г. в клиническую практику световоды с радиальным типом эмиссии излучения увеличивают коэффициент поглощения лазерного излучения венозной стенкой, что приводит к улучшению ближайших и отдаленных результатов операции. В нашей практике мы используем аппараты «ЛАМИ» с длиной лазерного излучения 1470 нм, «торцевые» и «радиальные» световоды, помимо этого осуществляем автоматическую тракцию световода со скоростью 0,7 мм/с.

*Показания и противопоказания.* Для технологии ЭВЛО и РЧА некоторые показания и противопоказания до сих пор продолжают оставаться предметом дискуссии. Тем не менее уже определены основные группы пациентов, для которых возможность успешного использования методов термооблитерации никем не оспаривается. В нашей работе мы используем следующие показания:

- 1. Приустьевое расширение БПВ/МПВ не более 10 мм для излучения с «гемоглобинпоглощаемой» длиной**

**волны и 15 мм — для излучения с «водопоглощаемой» длиной волны.** При большом приустьевом расширении БПВ или МПВ после термооблитерации повышается риск развития термоиндуцированных тромбозов, реканализации и развития рецидива заболевания. Также при большом диаметре вены в послеоперационном периоде может развиваться термически индуцированный тромбофлебит с выраженным болевым синдромом, что приводит к неудовлетворенности результатом лечения как пациента, так и врача.

2. **Незначительное количество варикозно расширенных притоков.** Этот критерий субъективный и цифровому подсчету не подлежит. При выраженной варикозной трансформации большого количества притоков целесообразнее выполнить стриппинг БПВ/МПВ с минифлебэктомией в условиях регионарной (спинномозговой) анестезии, так как разница по травматичности становится уже несущественной.
3. **Ровный ход ствола БПВ/МПВ.** В ряде случаев магистральный ствол подкожной вены делает изгибы, которые невозможно пройти ни проводником, ни катетером. В данной ситуации возможно ввести два световода — ниже и выше изгиба.
4. **Трофические расстройства голени.** Эндовенозная термооблитерация перфорантных вен в зоне трофических нарушений (липодерматосклероз, зажившая или открытая язва) предпочтительна открытой перевязке и эндоскопической диссекции, выгодно отличаясь от них малой травматичностью и возможностью многократного повторения.

**Абсолютным противопоказанием к проведению термооблитерации, по нашему мнению, является острый тромбоз глубоких вен оперируемой конечности и поливалентная аллергия на анестетики.**



Противопоказания к проведению термооблитерации можно условно разделить на 2 группы: общего и местного характера.

### **I. Противопоказания общего характера:**

- 1. Установленная тромбофилия.** Поскольку методы термооблитерации подразумевают образование тромба в непосредственной близости от просвета бедренной или подколенной вены с одномоментной активацией свертывающей системы крови, у таких пациентов существует реальная угроза возникновения тромботического процесса в глубоких венах с последующей тромбоэмболией легочных артерий (ТЭЛА). Выполнение вмешательства возможно только с проведением антикоагулянтной терапии, длительность же ее еще не определена. В настоящее время можно считать наличие у пациента тромбофилии относительным противопоказанием.
- 2. Хроническая ишемия нижних конечностей (ХИНК).** Одним из важных этапов лечения после термооблитерации является обязательная компрессия в послеоперационном периоде, у пациентов с ХИНК она может усугубить имеющуюся ишемию. Однако в некоторых случаях возможно обойтись вовсе без компрессии в послеоперационном периоде, в частности, при выполнении только стволовой абляции радиальными световодами.
- 3. Сопутствующая патология, требующая первоочередного лечения.** Не вызывает сомнений, что наличие у пациента сопутствующего декомпенсированного заболевания, требующего незамедлительного лечения, позволяет отложить плановое вмешательство по поводу варикозной болезни.
- 4. Невозможность создания адекватной компрессии после вмешательства у пациентов, страдающих ожирением,** является относительным противопоказанием для проведения термооблитерации. Наличие значи-

тельных жировых отложений на бедрах, придающих им конусообразную форму, делает невозможным ни ношение компрессионного трикотажа, ни эластичных бинтов так, чтобы поддерживать необходимый уровень давления на бедре. Сюда же следует отнести отказ пациента (явный или нет) от ношения компрессионного трикотажа.

5. **Невозможность активизации больного после вмешательства.** Лучший способ профилактики послеоперационных тромбоэмболических осложнений — ранняя активизация больного. В идеале, технологии термооблитерации требуют, чтобы больной сам вставал с операционного стола и ходил в течение 40–60 минут после вмешательства. У пациентов, которых по разным причинам невозможно активизировать в ранние сроки, безопаснее выполнять кроссэктомии, стриппинг и минифлебэктомию притоков. Однако сравнительных исследований частоты развития тромбозов после комбинированной флебэктомии и методов термооблитерации не проводилось.
6. **Нежелание больного дать письменное согласие на проведение операции** — учитывая, что хирургические вмешательства при варикозной болезни выполняются не по жизненным показаниям, для предотвращения возможных правовых эксцессов следует помнить об этом пункте.

В остальных случаях показания и противопоказания могут устанавливаться индивидуально.

## **II. Противопоказания местного характера:**

1. **Значительное расширение ствола БПВ.** В нашей практике мы чаще отказываемся от выполнения термооблитерации при расширении ствола вены более 15 мм. Иногда, в случае диаметра вены от 12 до 14 мм, вопрос

решается индивидуально, зачастую в пользу отказа от термооблитерации. Тем не менее в литературе можно найти указания на выполнение радиочастотной абляции при диаметре вены до 3 см включительно.

**2. Наличие очагов воспаления в зоне вмешательства.**

Очаги воспалительных заболеваний кожи и подкожной жировой клетчатки могут спровоцировать развитие раневой инфекции.

**3. Предшествующая стволовая склеротерапия.**

В большинстве случаев при реканализации вены после стволовой склеротерапии внутри просвета вены остается определенное количество спаек, стриктур, шварт и т.п. При этом заведение световода или электрода внутрь сосуда иногда сопровождается возникновением технических препятствий, перфораций вены, что не позволяет полноценно выполнить термооблитерацию. Необходимо адекватная оценка оператором собственных технических навыков, а также готовность закончить вмешательство проведением кроссэктомии или комбинированной флебэктомии.

*Подготовка больного к проведению термооблитерации.*

Как правило, специальной подготовки пациента данные методики не требуют. Пациенту требуется пройти обследование: клинический анализ крови, группа крови и резус-фактор, коагулограмма и определение уровня D-димера, скрининговый биохимический анализ крови, анализ на ИППП (HBsAg, RPR, anti-HCV, ВИЧ). При повышенном уровне D-димера рекомендуем провести антикоагулянтную терапию низкомолекулярными гепаринами в профилактической дозе не менее 7 дней, операция выполняется при нормальном уровне D-димера. При наличии у пациента аллергического анамнеза назначаем лабораторное определение чувствительности иммунной системы к наиболее распространенным анестетикам — новокаину (прокаин, аминокаин, неокаин) и лидокаину (ксилокаин, астрака-

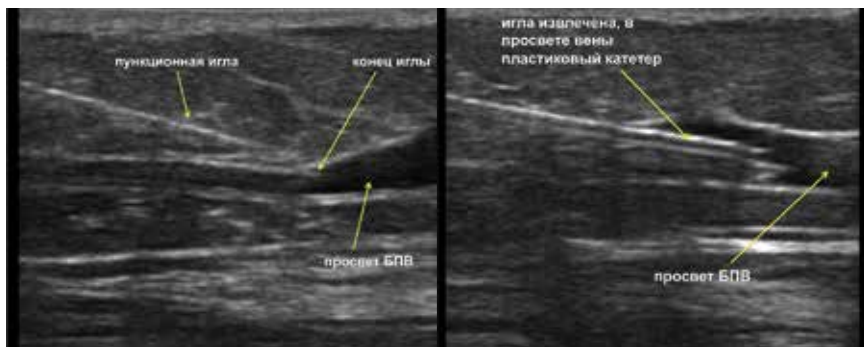
ин, октокаин, ксилотон, солкаин). Перед вмешательством необходимо побрить конечность.

Разметку на коже больного проводим под ультразвуковым контролем непосредственно перед вмешательством. Вначале определяется нижняя граница рефлюкса по БПВ (МПВ). Как правило, она находится в месте впадения крупного притока, в который дренируется рефлюкс. В этом месте ставится отметка. Дальше маркируются все варикозно расширенные притоки, несостоятельные перфорантные вены (как правило, диаметром не менее 4 мм) независимо от способа, которым планируется их удалять. Для профилактики венозных тромбоэмболических осложнений у больных, входящих в группу умеренного риска, мы используем однократное введение профилактической дозы низкомолекулярных гепаринов, непосредственно перед вмешательством.

### Техника проведения эндовенозной лазерной облитерации

*Пункция магистральной подкожной вены и проведение световода.* Пункция БПВ (МПВ) проводится внутривенным катетером размером 16G или 18G под ультразвуковым наведением. Во время пункции ассистент или оперирующий хирург устанавливает ультразвуковой датчик параллельно пунктируемой вене на дистальной границе патологического рефлюкса, так, чтобы вена на экране монитора была видна в продольном срезе. Это гораздо удобнее поперечного расположения, так как имеется возможность постоянно держать под контролем острие иглы (рис. 3.1).

Игла извлекается, и в просвете вены остается катетер. Он визуализируется в виде структуры, ограниченной двумя параллельными гиперэхогенными полосками (рис. 3.2). Далее в просвет вены через катетер вводится световод, который под ультразвуковым контролем и по пилотному лучу устанавливается в зоне СФС (СПС).



**Рис. 3.1.** Игла катетера заведена в ствол БПВ. Отчетливо визуализируется острие иглы

**Рис. 3.2.** Оставленный в просвете вены катетер визуализируется в виде структуры, ограниченной двумя параллельными гиперэхогенными полосками

Во время проведения в просвете вены световод должен был проходить без усилий. В случае возникновения препятствия для световода, его проведение необходимо прекратить. В поперечном к вене положении ультразвукового датчика визуализировали торец световода, датчик устанавливается параллельно стволу БПВ (намного реже МПВ). В таком положении легко определить место, в которое уперся конец световода. Как правило, вена в таком месте делает изгиб. Для преодоления изгиба используется несколько простых приемов.

1. Если световод упирается в заднюю стенку вены, его отводят назад на 2–3 мм, затем слегка надавливали на кожу в проекции вены со световодом, в 5–6 см дистальнее конца световода. При этом рабочая часть световода приподнимается и позиционируется посредине вены или, при большей силе надавливания, у ее передней стенки.
2. Если световод упирается в переднюю стенку вены, его также отводят назад, надавливание производят непосредственно ультразвуковым датчиком. При этом рабо-

чая часть световода отдавливается к задней стенке, что позволяет легко пройти вдоль нее.

3. Если вена совершает изгиб в медиальную или латеральную стороны, конец световода может повредить стенку вены в месте изгиба. Для предупреждения этого, после ощущения возникшего препятствия, световод отводится назад примерно на 2–3 см. Кожу с подкожной клетчаткой захватывают в складку, в которую должны попасть вена со световодом. Далее складку смещают в сторону изгиба до момента, пока на экране монитора не становится четко виден выпрямленный участок вены перед концом световода. Световод иногда приходится продвигать вперед плавно, буквально по миллиметру. Так удастся избежать перфорации вены и преодолеть изгиб. При безуспешности обойти препятствие тотчас выше него устанавливается еще один световод. После преодоления всех препятствий световод плавно продвигают в сторону соустья.

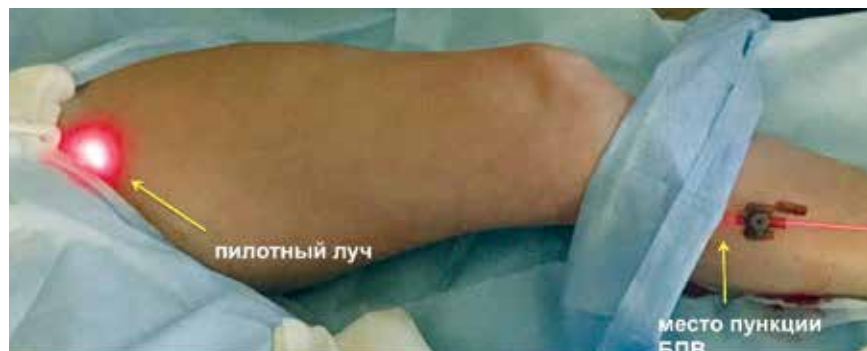
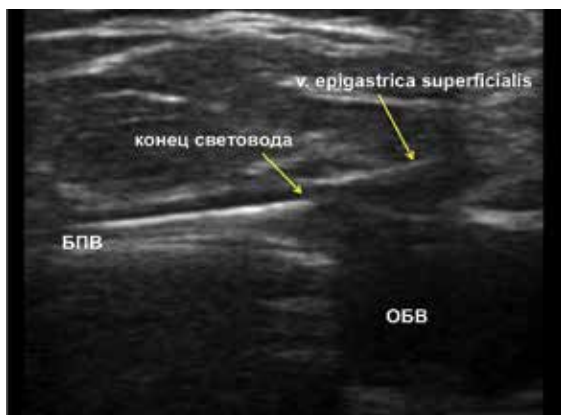
Рис. 3.3. Начало позиционирования рабочей части световода

*Позиционирование рабочей части (конца) световода.* После подведения светящейся точки пилотного луча к зоне СФС (рис. 3.3), над этим местом устанавливают датчик и начинают

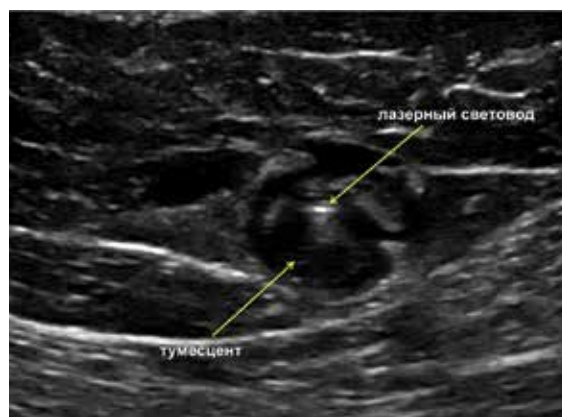позиционирование рабочей части световода. Используя попеременно поперечное и продольное (по отношению к оси вены) положение датчика ультразвукового сканера, добиваются расположения торца световода у места впадения *v. epigastrica superficialis* (рис. 3.4).



**Рис. 3.4.** Позиционирование рабочей части световода в устье *v. epigastrica superficialis*

Сохранение *v. epigastrica superficialis* многими специалистами расценивается как способ профилактики тромбоза культи БПВ. Тем не менее в некоторых случаях возможно введение световода непосредственно в этот приток. При его впадении непосредственно возле остиального клапана возможно облитерировать БПВ без оставления культи. Если так сделать не удастся, торец световода позиционируется в 0,5 см от остиального клапана. При работе на МПВ рабочая часть световода позиционируется в 1 см от подколенной вены или вводится в верхний приток МПВ (краниальное продолжение МПВ — *extensio cranialis venae saphenae parvae*). Обязательно производят двойной контроль позиции рабочего торца световода — ультразвуковое изображение и светящийся под кожей пилотный луч (при введении световода в ОБВ или ПкВ свет пилотного луча пропадает). Далее световод фиксируется в устройстве для автоматической обратной тракции.

*Создание тумесцентной анестезии.* Следующим этапом создают тумесцентную анестезию вокруг ствола БПВ (МПВ). Этот ответственный этап всегда проводится под ультразвуковым наведением. Раствор анестетика вокруг сосуда, кроме адекватного обезболивания, поглощает тепловую энергию лазерного излучения, предупреждая, тем самым, повреждение окружающих тканей. Существуют разные прописи раствора для инфильтрации; мы используем 0,1%-ный раствор лидокаина без адреналина. По опыту нашей работы, адреналин не влияет на качество обезболивания и частоту развития гематом и экхимозов (при правильно выполненной инфильтрации), но может создавать определенные проблемы (тахикардия, повышение артериального давления, чувство страха и др.) у части пациентов. В момент инфильтрации желательна, чтобы острие иглы практически касалось стенки БПВ (МПВ). В этом случае возможно равномерное распределение раствора в фасциальном футляре БПВ (МПВ). Следует избегать внутрисосудистого введения препарата. После инфильтрации паравазальных тканей вокруг передней стенки вены иглу продвигают глубже и инфильтрируют ткани вокруг задней стенки сосуда. Таким образом, достигается циркулярная инфильтрация вены (рис. 3.5).



**Рис. 3.5.** Правильно выполненная тумесцентная анестезия ствола БПВ. Паравазальные ткани инфильтрированы циркулярно. Белая точка внутри сосуда — световод



Особенно важно правильно выполнить тумесцентную анестезию в зоне СФС. Она защищает расположенные вблизи структуры, прежде всего, бедренную вену и артерию от теплового воздействия лазера. После создания анестезии внимательно осматривают зону СФС, чтобы дополнительно убедиться, что раствор в этой зоне отделяет БПВ от расположенных глубже сосудов. При правильно проведенной тумесценции приустьевого отдел БПВ приобретает клюшковидную форму за счет оттеснения нижней стенки от общей бедренной вены. В случае обработки СПС требования к тумесцентной анестезии аналогичные.

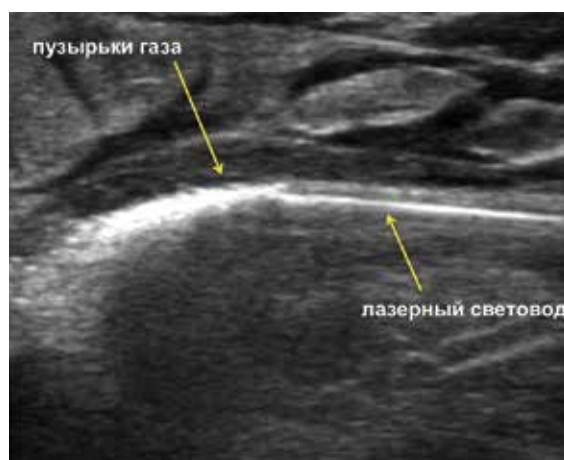После того как убедились в адекватности выполненной инфльтрации, повторно проверяют расположение рабочей части световода. Это делается обязательно, так как во время инфльтрации вена сжимается раствором, а рабочий конец световода может сместиться как в дистальном, так и в проксимальном направлении. Для контроля позиции световода очень важно, чтобы при инфльтрации в зоне соустья, производимой на предыдущем этапе, вместе с раствором анестетика в ткани не попадал воздух. Загазованность паравазальных тканей создает препятствие для ультразвука и иногда делает невозможным правильное позиционирование световода. Сразу после окончательного позиционирования рабочей части световода внутривенный катетер извлекается. Если этого не сделать, сохраняется вероятность пережечь катетер лазером в просвете вены. Описаны случаи миграции отожденной части катетера из БПВ в легочную артерию после проведения лазерной облитерации (Ларин С.И., 2008).

*Проведение эндовенозной лазерной облитерации.* Для проведения этого этапа важно правильно выбрать параметры излучения лазера. В совокупности с использованием различных длин волн и типов световодов существует значительный разброс рекомендованной плотности потока энергии — от 16 до более 200 Дж/см (Darwood R., 2009). Оптимально использование линейной плотности потока энергии лазерного излучения (Linear Endovenous En-

ergy Density—LEED) 1470 нм не менее 80 Дж/см (Шевченко Ю.Л. и соавт., 2013). Нами используется мощность излучения 6–8 Вт при непрерывном режиме излучения. Скорость автоматической тракции световода составляет 0,5–0,7 мм/с.

Во время проведения ЭВЛО всегда используется ультразвуковой контроль за движением световода. На экране монитора ультразвукового сканера при этом было хорошо видно выделение газа перед концом световода (рис. 3.6).

По окончании процедуры ЭВЛО прекращается подача лазерного излучения на расстоянии 1,5–2 см от места прокола кожи, чтобы не вызвать ее ожога. Затем световод извлекается из вены. Далее проводится контроль выполненной процедуры. Ультразвуковой датчик вновь устанавливается в проекции СФС (СПС). Проверяется состояние магистральной глубокой вены. Затем в поперечном положении к оси коагулированной вены ультразвуковой датчик проводится в дистальном направлении. Проверяется полнота обработки вены.



**Рис. 3.6.** Момент выполнения лазерной облитерации. Отчетливо видны рабочая часть световода, газ и вена, с уплотненными гиперэхогенными стенками в участке, обработанном лазером

*Эластическая компрессия.* Наложение компрессионного бандажа служит двум целям: уменьшению диаметра, созданию своего рода иммобилизации коагулированной вены и гемоста-

за в области выполнения минифлебэктомии и месте пункции вены. При этом создаются условия максимального «покоя», и закрытие просвета вены происходит без выраженных явлений флебита. Компрессионный бандаж состоит из двух частей: пелота, укладываемого вдоль коагулированной вены, и компрессионного трикотажа (рис. 3.7).

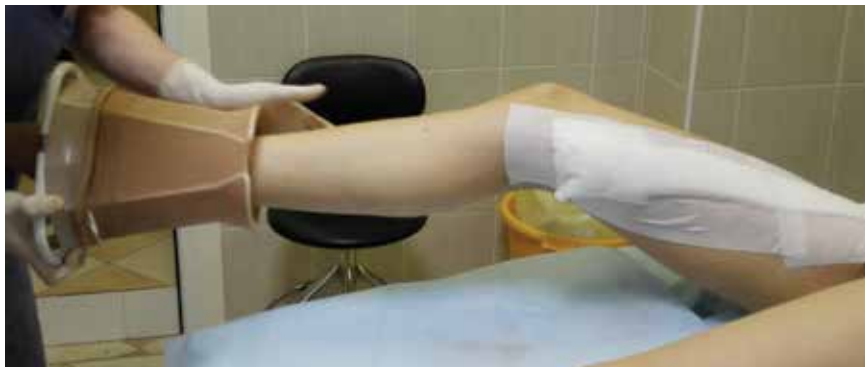

Рис. 3.7. Надевание при помощи госпитального батлера компрессионного чулка 2-го класса

В качестве пелота используются стерильные салфетки, уложенные в проекции коагулированной вены. Сверху наклеивается полоса липкого бинта. Поверх пелота одевается компрессионный чулок 23–32 мм рт. ст.

*Ведение в послеоперационном периоде.* Сразу после надевания компрессионного трикотажа пациенту рекомендуют походить около 30–40 минут. Непрерывная (круглосуточная) компрессия составляет сутки. Общая продолжительность ношения компрессионного трикотажа 2-го класса составляет 2 недели при отсутствии признаков ХВН (С3-С6), далее рекомендуется носить компрессионный трикотаж 1-го класса при длительных статических нагрузках и занятиях спортом. В первые 2 недели после операции пациент должен стараться меньше находиться в положении сидя, стоя и, по возможности, отказаться от дея-

тельности, связанной с длительной неподвижностью: перелет на самолете, переезд на автомобиле и т.д. Такие простые рекомендации позволяют минимизировать вероятность развития ВТЭО. В 2010 г. был собран Международный консенсус, согласно рекомендациям которого с целью профилактики ВТЭО следует одновременно с ЭВЛО выполнять минифлебэктомию варикозно расширенных притоков, а в послеоперационном периоде — использовать только компрессионный трикотаж и раннюю активизацию пациентов. В практике Пироговского центра мы также отказались от рутинного применения низкомолекулярных гепаринов для профилактики ВТЭО. Исключение составляют пациенты с перенесенным ранее тромбозом глубоких вен или другими компрометирующими систему гемостаза заболеваниями, то есть группа высокого риска. Этой группе пациентов мы назначаем ривароксабан 20 мг в течение 7 дней либо низкомолекулярные гепарины в профилактической дозе.

Первый осмотр пациента после термооблитерации проводится на 1–2-е сутки; удаляются пелоты, выполняется дуплексное ангиосканирование для оценки состояния сафено-фemorального (сафено-поплитеального) соустья и глубокой венозной системы. Осматривается облитерированный ствол подкожной вены — кровотока в вене быть не должно, при наличии кровотока процедура повторяется или выполняется микропенная склерооблитерация. Пациентам после комбинации ЭВЛО/РЧА с большим объемом минифлебэктомии рекомендуется прием нестероидных противовоспалительных препаратов (Мовалис, Найз, Диклофенак, Кеторол и т.п.).

Последующие контрольные осмотры проводятся в следующие сроки:

- через 2 недели: стандартный срок ношения компрессионного трикотажа при неосложненных формах варикозной болезни. Оценивается состояние СФС, облитерированной вены и крупных притоков, впадающие в нее. Если в этот срок в облитерированной вене или

крупных ее притоках определяется кровоток, следует выполнить их склерооблитерацию под контролем ультразвука. В случаях, если термооблитерация сочеталась со склеротерапией притоков, необходимо удалить «коагулы» или «коагуляты» из этих притоков. Если этого не сделать, над притоками может появиться гиперпигментация кожи;

- через 2 месяца. Оценивается состояние СФС — определяется длина культы и наличие функционирующих притоков. Если их более одного (*v. epigastrica superficialis*), то желательно выполнить их склерооблитерацию;
- через 6 месяцев: в этот срок облитерированная вена при ультразвуковом ангиосканировании определяться не должна. Если она все же определяется, то, несмотря на отсутствие в ней кровотока, существует вероятность развития реканализации. Как правило, это происходит в местах впадения крупных притоков. Реканализированные участки следует склерозировать вместе с притоками под ультразвуковым контролем.

В дальнейшем пациентам рекомендуем проходить ежегодные профилактические осмотры.

### 3.2. Эндовенозная радиочастотная абляция

Эндовенозная радиочастотная абляция, известная также как процедура Venefit™, представляет альтернативу стриппингу для устранения рефлюкса в БПВ и МПВ. Абляция вены в отдаленном послеоперационном периоде отмечается в 96,3% случаев через 1 год (Proebstle T. et al., 2011) и в 91,9% случаев через 5 лет (Proebstle T. et al., 2015). Основой метода служит использование энергии радиочастотного излучения, подаваемой через катетер, расположенный в просвете вены, что позволяет вызвать ее окклюзию за счет термического разрушения колла-

генового каркаса венозной стенки. Показания и противопоказания к РЧА схожи с ЭВЛО.

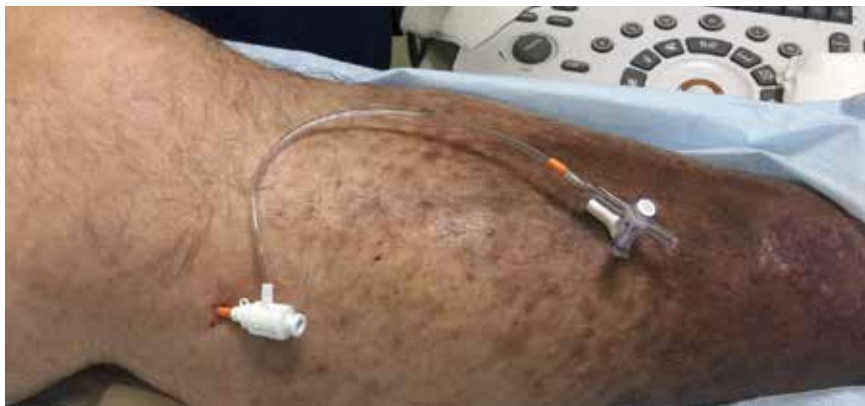Выполняется процедура на аппарате VNUS™ (США), Covidien AG. Радиочастотный генератор RFG2 имеет жидкокристаллический экран, на котором в режиме реального времени отображаются все основные технические параметры: температура нагревающего элемента, мощность, обратный отсчет времени, возможные неполадки. В настоящее время используются радиочастотные катетеры ClosureFAST™, пришедшие в 2006 г. на смену первой модификации катетеров ClosurePLUS™, поставляющиеся в стерильной упаковке, предназначенные для одноразового использования у одного пациента. Его диаметр — 7F, есть модификации с рабочей частью 7 см и 3 см, длиной 60 см, и с рабочей частью 7 см длиной 100 см. Во всех типах катетеров используется механизм обратной связи при помощи термопары вблизи электродов или нагревательного элемента. При температуре 120 °С происходит термическое повреждение венозного эндотелия, среднего слоя и паравазальных тканей в радиусе 1–2 мм.

Также некоторыми хирургами используется система Celon RFITT биполярной радиочастотной абляции вен (Olympus Medical Systems). При выполнении радиочастотной абляции вен с использованием Celon RFITT-системы температура в просвете вены достигает 60–85 °С, а тракция электрода производится со скоростью 1–1,4 см/с. Однако эта методика менее популярна, чем Venefit™.

Выполнение операции можно разделить на 4 основные этапа, как и при выполнении лазерной облитерации, поэтому общие положения повторяться не будут, будут отмечены особенности, характерные только для радиочастотной абляции.

*Пункция магистральной подкожной вены и проведение электрода.* Для пункции вены и проведения электрода-катетера используются ангиографические наборы (интродьюсер 6Fr–7Fr, проводник, игла). Пунктируется БПВ (МПВ) под контролем ультразвука, чтобы вена на экране монитора была видна в про-

дольном срезе. Для облегчения катетеризации вены возможно использовать пробу Вальсальвы и опущение ножного конца стола, при которых увеличивается диаметр вены. Далее в просвет вены вводится гибкий металлический проводник, по которому устанавливается интродьюсер (рис. 3.8).



**Рис. 3.8.** Интродьюсер 6Fg установлен в БПВ на границе патологического рефлюкса

Во всех моделях катетеров имеется сквозной канал, который промывается 3–5 мл физиологического раствора и закрывается заглушкой (это можно сделать также после введения электрода-катетера в просвет вены). При необходимости в канал можно ввести проводник для придания катетеру дополнительной жесткости. Проводник используется только в качестве стилета, и его нельзя оставлять в катетере во время проведения абляции. Через интродьюсер в просвет вены вводится электрод-катетер, который под ультразвуковым контролем устанавливается в зоне сафено-фemorального (сафено-поплитеального) соустья.

*Позиционирование электрода.* После подведения электрода к зоне СФС (СПС), используя попеременно поперечное и продольное (по отношению к оси вены) положение датчика ультразвукового сканера, добиваются расположения электрода у места

впадения *v. epigastrica superficialis*. В нашей клинической практике мы стараемся позиционировать конец электрода как можно ближе к соустью, так, чтобы культи не превышала 0,5–1 см (рис. 3.9).

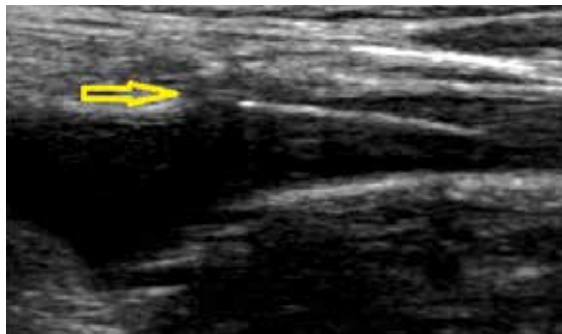


Рис. 3.9. Позиционирование электрода в устье *v. epigastrica superficialis*

На катетере имеется мобильная резиновая метка, которую нужно зафиксировать у канюли интродьюсера, чтобы избежать сильного смещения катетера в дистальную или проксимальную сторону от СФС (СПС) во время создания тумесцентной анестезии.

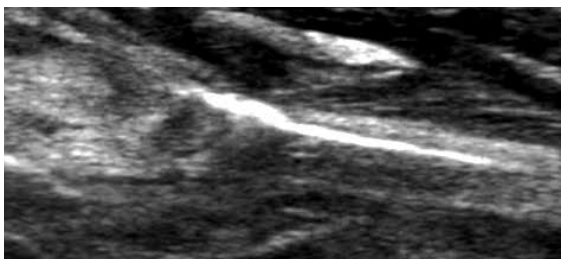
*Создание тумесцентной анестезии вокруг вены.* Следующим шагом создается тумесцентная анестезия (водная подушка) вокруг ствола БПВ (МПВ). Этот ответственный этап обязательно должен проводиться под ультразвуковым контролем и ничем не отличается, как при ЭВЛО. На наш взгляд, оптимальным является использование специальной помпы для инфльтрационной анестезии, что снижает количество уколов, которые приносят пациентам дополнительный дискомфорт, и время проведения этого этапа операции. Не следует предварительно охлаждать раствор, это влияет на длительность операции, так как датчик температуры, установленный в электроде-катетере, не позволит начать абляцию при низкой температуре в просвете вены и паравазальных тканях. В среднем для создания тумесцентной анестезии требуется 10 мл раствора на 1 см длины целевой вены.



После того как оперирующий хирург убедился в адекватности выполненной инфльтрации, следует еще раз удостовериться в правильном позиционировании электрода.

*Проведение эндовенозной радиочастотной абляции.* После финального контроля расположения рабочей части катетера выполняют первый цикл обработки. На рукоятке катетера расположена кнопка, которая позволяет запускать процедуру непосредственно в стерильном поле. Это также можно сделать и при помощи кнопки на генераторе. Рабочая температура задана настройками аппарата и составляет 120 °С в течение всего цикла. Мощность, необходимую для поддержания заданной температуры, аппарат рассчитывает сам. Цикл нагрева участка длиной 70 мм (или 30 мм, в зависимости от модели) длится 20 секунд, после чего подача энергии прекращается автоматически. На экране монитора ультразвукового сканера при этом видны пузырьки газа, идущие от электрода, хотя они менее заметны, чем при лазерной облитерации (рис. 3.10).

**Рис. 3.10.** Момент выполнения радиочастотной абляции. Отчетливо видны рабочая часть электрода и газ и вена



Приустьевый сегмент вены обрабатывают 2 раза, все последующие сегменты по 1 разу (циклу). По окончании цикла (циклов) на участке вены катетер продвигают вниз на следующие 7 (или 3) см. Для удобства на катетере на расстоянии 6,5 (2,5) см друг от друга расположены белые метки. Так, шаг за шагом обрабатывают ствол на всем протяжении рефлюкса. Последний участок обрабатывают, предварительно убрав интродьюсер. Об этом напомнит специальная штриховка на ка-

тетере. При диаметре вены более 1,5 см некоторыми авторами приводится опыт выполнения 3 и более циклов радиочастотного воздействия на каждый участок вены для достижения ее абляции. Также существуют экспериментальные работы, показывающие, что одного цикла радиочастотного воздействия не достаточно для повреждения всех слоев стенки вены, что может быть причиной реканализации в раннем или отдаленном послеоперационном периоде.

Затем электрод извлекается из вены. После этого также проводится контроль выполненной процедуры.

Эндовенозную радиочастотную облитерацию несостоятельных перфорантных вен можно выполнить при помощи специального катетера ClosureRFS. Под ультразвуковым контролем специальным стилетом пунктируется перфорантная вена, вводится электрод и под тумесцентной анестезией выполняется его абляция до субфасциального уровня. При помощи специальных катетеров ClosureRFS и ClosureRFSflex можно также проводить облитерацию притоков большого калибра и добавочных подкожных вен.

### **3.3. Ошибки, опасности и осложнения эндоваскулярных технологий в лечении варикозной болезни**

Методы термооблитерации имеют свои особенности послеоперационного периода. К наиболее частым неблагоприятным явлениям послеоперационного периода относят:

- тянущие боли в проекции облитерированной вены, низкой или средней интенсивности. Болевые ощущения появляются на 4–7-й день и исчезают к 10–12-м суткам после операции;
- появление кровоподтеков (экхимозов) в области вмешательства. Причина их появления кроется как в про-

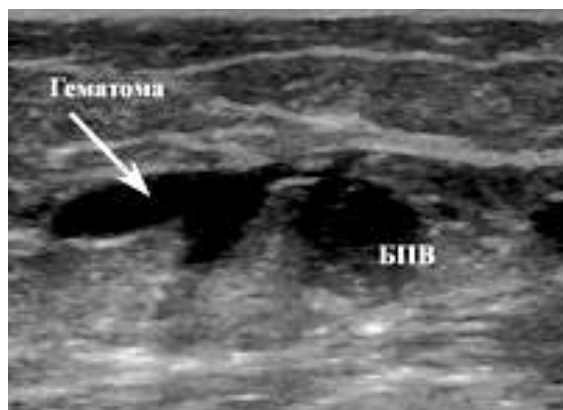колах БПВ (МПВ) иглой во время создания тумесцентной анестезии, так и в перфорациях коагулируемой вены (рис. 3.11) за счет неравномерного распределения тепловой энергии, что наиболее характерно при использовании лазерных аппаратов с «гемоглобинпоглощаемой» длиной волны излучения;

- чувство «хорды» или тяжа вдоль бедра (при ЭВЛО БПВ). При полном разгибании конечности в коленном суставе пациент ощущает натяжение в месте расположения БПВ, мешающее до конца разогнуть конечность. Такая ситуация возникает как при выполнении термооблитерации надфасциально лежащих сегментов подкожных вен, так и как следствие развития перифлебита при облитерации вен диаметром более 1,5 см. Как правило, данное ощущение исчезает в сроки до 1,5 месяца;
- кратковременный подъем температуры до субфебрильных цифр в вечернее время в первые дни после операции. Этот подъем, как правило, обусловлен выраженным эмоциональным напряжением больного во время вмешательства или реакцией организма на операционную травму;
- довольно редко, преимущественно у пациентов с низким болевым порогом, в первые сутки после термооблитерации отмечается достаточно интенсивная болезненность в оперированной конечности. Необходимо помнить, что часто такой болевой синдром связан не с операционной травмой, а с неправильно наложенным компрессионным бандажом, который может сильно сдавливать конечность. С тех пор как мы отказались от использования эластичных бинтов в пользу компрессионного трикотажа, такие жалобы стали крайне редки.

Все тактические и технические ошибки, возникающие при выполнении термооблитерации, а также появляющиеся при

этом опасности осложнений мы условно разделили на две группы: «большие» и «малые». Большие ошибки могут отрицательно повлиять на исход лечения, малые — не повлияют на исход лечения, но создадут лишние неудобства как пациенту, так и врачу.

Как и любой другой вид оперативного вмешательства, эндовенозная термооблитерация сопровождается ошибками тактического и технического характера.



**Рис. 3.11.** Перфорация БПВ с образованием гематомы в паравазальных тканях

## 1. Тактические ошибки

1.1. Выполнение термооблитерации при диаметре БПВ более 15 мм. Если во время УЗАС пациент находился в положении лежа, то БПВ (МПВ) пребывала в спавшемся состоянии, и на поперечном разрезе имела вид эллипса. При этом ее передне-задний размер мог уменьшиться на 1/3 часть и более. В заключение специалиста ультразвуковой диагностики диаметр вены в 15 мм на самом деле может являться ее передне-задним размером, тогда как в состоянии «круглого сечения» фактический диаметр может быть гораздо большим. Поэтому УЗАС вен должно проводиться в положении стоя.

1.2. Выполнение термооблитерации при Н-образной конфигурации терминального отдела БПВ (рис. 3.12). При такой конфигурации в терминальный отдел БПВ впадает передний при-

ток, по форме и диаметру соответствующий БПВ, поэтому во время операции его в некоторых случаях ошибочно принимают за БПВ. Оставление истинной БПВ может привести к рецидиву в ближайшие сроки после операции. Для избежания рецидива необходимо выполнять термооблитерацию обоих стволов.

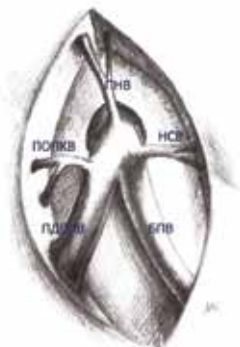1.3. Выполнение термооблитерации при О-образной конфигурации терминального отдела БПВ (рис. 3.13). В этом случае терминальный отдел БПВ раздваивается и, образовав два ствола, у входа в бедренную вену вновь соединяется в единый ствол. Во время операции необходимо облитерировать оба ствола.

1.4. Выполнение термооблитерации при F-образной конфигурации терминального отдела БПВ (рис. 3.14). В данной ситуации формируется два сафено-фemorальных соустья. От использования методов термооблитерации лучше воздержаться, так как выполнить облитерацию обоих соустьев технически крайне сложно.

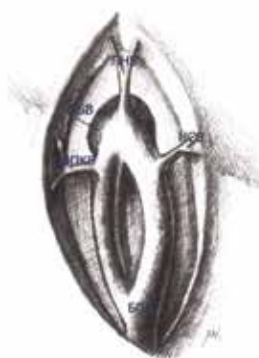1.5. Выполнение термооблитерации при плексiformной конфигурации терминального отдела БПВ (рис. 3.15). Такой вариант соустья наиболее сложный не только для термооблитерации, но и для кроссэктомии. Выполнение в таком случае термооблитерации заведомо приведет к скорому рецидиву заболевания, так как сохранится патологический рефлюкс из бедренной вены в многочисленные притоки СФС. В некоторых случаях целесообразнее даже выполнить пенную склеротерапию.

1.6. Выполнение термооблитерации МПВ при рефлюксе из перфоранта наружного квадранта подколенной области (вена Тъери) в поверхностную добавочную МПВ. При этом истинный источник рефлюкса остается не ликвидированным, что приводит к рецидиву.

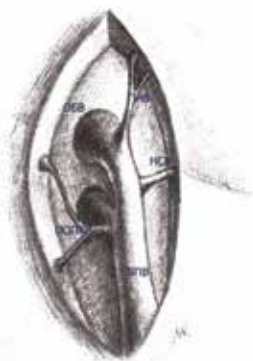
1.7. Расположение торца световода или конца электрода дистальнее, чем это необходимо. Многие хирурги, начинающие осваивать методы термооблитерации, имеют вполне понятный страх перед возможным повреждением общей бедренной вены. Из этих соображений торец световода или конец электрода отводится на расстояние 1,5 см и более от СФС.



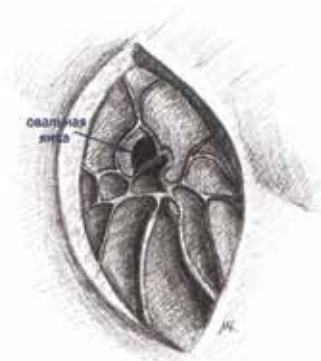
**Рис. 3.12.** Н-образная конфигурация терминального отдела БПВ. ПНВ — поверхностная надчревная вена; ПОПКВ — поверхностная, окружающая подвздошную кость вена; НСВ — наружная срамная вена; ПДБПВ — передняя добавочная большая подкожная вена



**Рис. 3.13.** О-образная конфигурации терминального отдела БПВ. ПНВ — поверхностная надчревная вена; ОБВ — общая бедренная вена; ПОПКВ — передняя, окружающая подвздошную кость вена; НСВ — наружная срамная вена; БПВ — большая подкожная вена



**Рис. 3.14.** F-образная конфигурации терминального отдела БПВ. ПНВ — поверхностная надчревная вена; ОБВ — общая бедренная вена; ПОПКВ — передняя, окружающая подвздошную кость вена; БПВ — большая подкожная вена



**Рис. 3.15.** Плексиформное формирование СФС

При этом сохраняются проксимальные притоки БПВ (длинная культя), что значительно увеличивает риск возникновения рецидива. Наибольший риск в возникновении рецидива несут имеющие сообщение с культей БПВ длинные венозные стволы, такие как задняя добавочная большая подкожная вена, передняя добавочная большая подкожная вена, поверхностная добавочная большая подкожная вена (согласно Международному междисциплинарному консенсусу по венозной анатомической номенклатуре, 2001).

1.8. Слишком проксимальная катетеризация БПВ (МПВ) с оставлением части ствола БПВ (МПВ) с несостоятельными клапанами. Дистальнее границы рефлюкса БПВ (МПВ) имеет размеры в 2 и более раз меньшие, чем в зоне неработающих клапанов. Иногда при невозможности катетеризировать вену мелкого калибра, катетеризация производится проксимальнее, там, где удобнее. Это приводит к сохранению участка ствола магистральной вены с несостоятельными клапанами, что также может явиться источником рецидива.

1.9. Неправильно установленные энергетические параметры лазерного излучения. Отход от регламентированных режимов проведения ЭВЛО, желание «поэкспериментировать» с этими режимами может обернуться недостаточно сильным прогревом вены. Результатом этого будет или очень быстрая реканализация или вообще полное отсутствие облитерации вены.

1.10. Оставление притоков БПВ (МПВ) для отсроченного (три и более дней после операции) удаления. В оставленных после устранения стволового рефлюкса притоках, по нашим наблюдениям, более чем в половине случаев на 4–8-е сутки развивается локальный поверхностный тромбофлебит, на фоне которого не представляется возможным выполнить ни минифлебэктомию, ни склеротерапию. Кроме этого, такой тромбофлебит может существенно ухудшить качество жизни пациента. Однако существуют мнения, что подавляющее количество варикозных притоков спадается и исчезает после ликвидации вертикального патологического рефлюкса, а устранение

остаточных притоков минифлебэктомией или пенной склеротерапией можно сделать в более поздние сроки. Поэтому этот вопрос до конца не решен и остается дискуссионным.

## **2. Технические ошибки**

К «большим» техническим ошибкам относятся:

2.1. Повреждение общей бедренной или подколенной вены. Это может произойти при недостаточно четкой визуализации торца световода или конца электрода при его позиционировании в зоне соустья. При этом может возникнуть термическое поражение одной из стенок магистральной глубокой вены с развитием флеботромбоза.

2.2. Экстравазация световода или электрода и термическое повреждение подкожной клетчатки. Бывают ситуации, когда после перфорации стенки вены световод/электрод проскальзывает по стенке фасциального футляра БПВ (МПВ). При этом у хирурга может сохраняться ощущение такой же легкости и отсутствия препятствия при проведении световода/электрода, как будто бы он скользит внутри сосуда. Требуется очень внимательно производить позиционирование торца световода/электрода, разворачивая ультразвуковой датчик в разных плоскостях. В противном случае будет повреждена паравазальная клетчатка и оставлена интактной БПВ (МПВ). Такие ситуации более характерны для использования торцевого типа световодов.

2.3. Ожог кожи за счет недостаточной тумесцентной анестезии. Учитывая, что тепловое воздействие может передаваться из полости сосуда на паравазальные ткани, при недостаточной тумесцентной анестезии они могут повреждаться. Возможно образование так называемых отсроченных некрозов, когда через довольно продолжительный период времени (1–3 недели) после термооблитерации возникают некрозы кожи и подкожной жировой клетчатки по ходу облитерированной вены. Эта особенность более характерна для так называемого «гемоглобинпоглощаемого» лазерного излучения.



2.4. Недостаточный прогрев вены (аппаратная или иная ошибка) не приводит к окклюзии вены, но через 4–6 дней возникает восходящий тромбофлебит БПВ (МПВ). В этом случае, если на первом осмотре, обычно это на 2-е сутки, вена не облитерировалась, обязательно проводится повторная термооблитерация или в просвет вены под УЗ-контролем вводится 3%-ный фибровейн (этоксисклерол) в виде пены, по стандартной методике стволовой эхо-контролируемой склеротерапии.

К «малым» техническим ошибкам мы отнесли:

2.5. Стремление произвести пункцию БПВ (МПВ) при выраженном спазме сосуда. Иногда при попытке его пунктировать магистральный венозный ствол отвечает выраженным спазмом. Эта ситуация сразу становится отчетливо видна на экране ультразвукового сканера. В данном случае после нескольких попыток следует перейти к венесекции с последующей катетеризацией вены катетером.

2.6. Технические сложности пункции вены могут возникнуть при неуверенных, шарящих манипуляциях иглой вблизи вены, что может привести к ее спастическому сокращению. Также безуспешной может быть пункция при краевом или сквозном повреждении вены, что приводит к образованию гематомы. В обоих случаях необходимо выбрать другое место пункции с сохраненными анатомическими соотношениями, а на место неудачной пункции наложить давящую повязку. Крайним вариантом является ситуация, когда выполнить пункцию вовсе не представляется возможным. В таком случае возможно произвести венесекцию либо выделить вену из небольшого прокола кожи с помощью крючков для минифлебэктомии и катетеризировать мобилизованный участок.

2.7. Технические сложности при проведении проводника возможны в случаях краевого, пристеночного расположения среза иглы. При этом, несмотря на поступление крови в канюлю иглы, проводник оказывается не в просвете сосуда, а внутривенно. Настойчивые попытки ввести проводник,

несмотря на возникающее сопротивление, приводят к расслоению венозной стенки, формированию гематомы и невозможности повторной пункции данного сегмента вены.

2.8. Фиксация в вене J-образного проводника. Обычно это возникает на участках слияния и ветвления варикозных притоков, в карманах и приклапанных расширениях. Изогнутый сегмент проводника при этом спиралевидно закручивается, и попытки извлечь его приводят лишь к травматизации вены. Подобная ситуация с фиксацией J-образного проводника в области сафено-фemorального соустья даже потребовала проведения кроссэктомии (Rybak Z., 2009). Трудности в проведении J-образного проводника возможны также при пункции вены малого диаметра. Формирующийся петлевой изгиб проводника мешает его дальнейшему продвижению. Более рациональным в такой ситуации представляется использование прямого проводника или обрезка имеющегося J-образного.

2.9. После установки проводника в вене дальнейшее введение дилататора и интродьюсера, как правило, затруднений не вызывает. Необходимо следить за тем, чтобы дистальный конец проводника находился дальше, чем дистальный конец дилататора. В противном случае, особенно при наличии анатомических препятствий, возможна перфорация венозной стенки.

### 3. Осложнения

Осложнения эндовенозной термооблитерации условно можно подразделить на «малые» и «большие».

**К «малым» осложнениям термооблитерации относятся:** экхимозы, ожоги кожи, индуративный целлюлит, пигментация кожи, флебит поверхностных вен, парестезии и гематомы. Частота встречаемости «малых осложнений»:

- экхимозы — 16,7–100% (Mese B., 2015; Oh C.K., 2003);
- ожог кожи — 0,2–4,8% (Agus G.B., 2006; Chang C.J., 2002);
- чувство «хорды» — 3,4% (Park Y.S., 2015);
- индурация — 2–60% (Disselhoff B.C., 2005; Oh C.K., 2003);

- пигментация — 1,4–4% (Darwood R.J., 2008; Назаренко Г.И., 2001);
- флегбит — 1–22% (Agus G.B., 2006; Kabnick L.S., 2006);
- парестезии — 0,8–36,5% (Agus G.B., 2006; Chang C.J., 2002);
- гематома — 0,8–5,5% (Viarengo L.M., 2006; Chang C.J., 2002);
- гиперемия — 20% (Mese B., 2015);
- отек — 40% (Mese B., 2015);
- инфекция — 0,33% (Pan Y., 2014).

Анализируя представленные данные можно сделать вывод о более высокой частоте малых осложнений в ранних публикациях по ЭВЛО. По мере накопления опыта, совершенствования технологии в целом и появлении консенсуса по энергетическим параметрам воздействия частота нежелательных побочных явлений значительно сократилась и в настоящее время находится на некотором невысоком постоянном уровне. При этом длина волны лазерного излучения не оказывает решающего влияния на количество малых осложнений. Можно говорить о том, что лазерное излучение микронного диапазона (810–1064 нм) является не менее безопасным для ЭВЛО в сравнении с полумикронными лазерами.

Другими причинами значительного статистического разброса в частоте малых осложнений, по нашему мнению, являются многообразие используемого оборудования и расходных материалов, отсутствие стандартизации и оператор-зависимость метода, а также учет таких нежелательных побочных явлений, как экхимозы и гематомы в качестве осложнений.

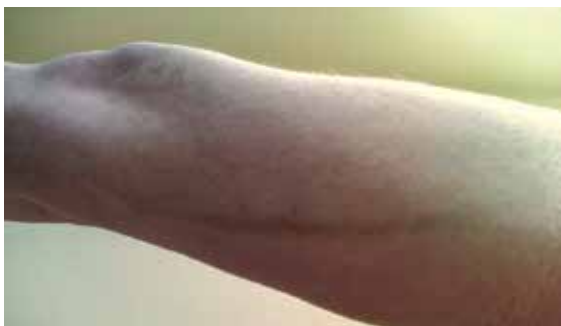**Ожоги кожи** фигурировали в качестве осложнений в ранних работах по ЭВЛО, отличавшихся значительно более высокой плотностью потока энергии лазерного излучения. В настоящее время упоминание об ожогах в литературных источниках практически не встречается, что объяснимо достижением некоторого консенсуса по энергетическим параметрам излучения. Собственный опыт показывает, что причиной ожогов может стать дефект тумесцентной анестезии

в зоне коагуляции, особенно при недостаточном развитии подкожной клетчатки или экстрафасциальном расположении венозного сегмента. Также необходимо не забывать о возможности ожога при продолжении коагуляции дистальнее точки входа световода в вену.

**Парестезии и выпадение участков кожной чувствительности** в зоне коагуляции являются, пожалуй, наиболее типичными и частыми осложнениями термооблитерации. Возникают они в результате термического повреждения расположенных рядом с БПВ ветвей *n. saphenus*. Традиционно считается, что увеличение частоты парестезий ассоциировано с коагуляцией дистальных отделов БПВ (МПВ) на голени, однако нередки ситуации, когда нарушение кожной чувствительности возникало и при протяженности коагуляции, ограниченной уровнем коленного сустава. Вероятно, это связано с индивидуальными особенностями анатомического расположения сафенного нерва по отношению к БПВ, в связи с чем проведение адекватной тумесцентной анестезии приобретает решающее значение в профилактике данного осложнения. Как правило, даже в отсутствие специфического лечения кожная чувствительность полностью восстанавливается у пациентов в интервале от 2 до 6 месяцев после операции. В то же время нередки ситуации, когда клапанный аппарат БПВ оказывается несостоятельным на всем протяжении. В этом случае попытки тотальной термооблитерации ствола БПВ нередко чреваты повреждением ветвей расположенного рядом с веной *n. saphenus*, что приводит к очаговому выпадению кожной чувствительности по медиальной поверхности нижней трети голени.

**Формирование тяжа (хорды)** в проекции коагулированно-го венозного сегмента, строго говоря, не является осложнением. Процессы фиброобразования после ЭВЛО и РЧА протекают идентично у всех пациентов и лишь в случае поверхностного или экстрафасциального расположения вены могут доставлять

дискомфорт. Помимо пальпаторно определяемого тяжа, возможно появление небольшого втяжения кожи, а также ощущения натянутости по внутренней поверхности бедра, усиливающегося при отведении конечности. В ряде случаев в проекции хорды развивается **пигментация кожи**, обусловленная отложением в тканях гемосидерина (рис. 3.16).



**Рис. 3.16.** Гиперпигментация в проекции БПВ, определяемая при пальпации в виде «тяжа»

Нередким осложнением ЭВЛО и РЧА является **развитие воспаления в коагулированном венозном сегменте**. Данное осложнение является ведущей причиной болевого синдрома после операции, снижает качество жизни пациентов в раннем послеоперационном периоде и увеличивает сроки реабилитации. Явления флебита и перифлебита присутствуют в той или иной мере в 100% случаев, однако клиническое значение они приобретают лишь тогда, когда вызывают выраженную воспалительную реакцию, сопровождающуюся болезненностью, инфильтрацией и гиперемией. Существуют две основные причины развития флебита. В первом случае в результате недостаточного энергетического воздействия на вену не происходит адекватной коагуляции вены в зоне впадения крупных притоков. Если эти притоки не будут должным образом обработаны в последующем, то сохраняющийся в них кровоток будет способствовать заполнению просвета коагулированной вены. Не имея путей оттока, кровь в просвете вены формирует «коа-

гулу», аналогичную таковой после проведения склерооблитерации варикозных вен. Также формированию коагулы может способствовать недостаточная эластическая компрессия после операции. При контрольном ультразвуковом исследовании определяется характерное расширение просвета коагулированной вены, содержащего гипоэхогенную, ограниченно смещаемую при компрессии датчиком взвесь. Выходом из сложившейся ситуации является пункция и эвакуация содержимого вены под контролем УЗИ с последующим введением в просвет сосуда склерозирующих препаратов в виде пены в максимально допустимой концентрации. Другой ситуацией, когда развитие флебита будет ожидаемым событием, является коагуляция вен большого диаметра. В последние годы появляется большое количество сообщений об успешном проведении ЭВЛО и РЧА стволов подкожных вен диаметром более 2,5–3,0 см. Техническим успехом операции считается облитерация просвета вены, однако очевидным является факт, что для этого требуется значительно бóльшая плотность энергии, чем при коагуляции вен меньших размеров. Соответственно, это увеличивает вероятность нежелательного термического повреждения паравазальных тканей. Кроме того, резорбция образующегося в просвете сосуда «коагулята» и облитерация вены занимают гораздо большее время в сравнении с венами меньшего диаметра. В связи с этим вопрос о проведении термооблитерации вен большого диаметра должен решаться индивидуально, с учетом как особенностей самого пациента, так и опыта оператора.

**К «большим» осложнениям термооблитерации относятся:** тромбозы глубоких вен, тромбоземболические осложнения, а также повреждения магистральных нервных стволов и оставление инородных тел. «Большие» осложнения термооблитерации встречаются значительно реже. К ним, прежде всего, следует относить венозные тромбоземболические осложнения, такие как тромбоз глубоких вен и ТЭЛА. Согласно опубликованным данным, частота встречаемости тромбоза

глубоких вен после проведения ЭВЛО составляет порядка 1:2500, а ТЭЛА — 1:10000 операций. При этом летальность, обусловленная ТЭЛА, достигает 1:50000 (Malgor R.D., 2016). При невысокой частоте встречаемости данные осложнения представляют реальную опасность для здоровья и жизни пациента, а также имеют значительный резонанс как в профессиональной среде, так и среди пациентов, что способствует дискредитации метода.

Решающее значение в развитии венозных тромбоэмболических осложнений после термооблитерации имеет недооценка имеющихся факторов риска. Хотя амбулаторное выполнение, минимальная травматичность процедуры и ранняя активизация пациента априори способствуют профилактике ВТЭО, но не исключают их полностью. В большинстве случаев **тромбоз глубоких вен** ограничивается венами голени (задними большеберцовыми, суральными) и чаще всего представляет собой прогрессирование тромботического процесса в поверхностных венах, распространяющегося на глубокую венозную систему через несостоятельные перфоранты. При этом большее значение в развитии тромбоза приобретает не столько термооблитерация, сколько выполняемые вместе с ней минифлебэктомия или склеротерапия варикозных притоков. Правильнее считать в таком случае, что ТГВ является осложнением комбинированного хирургического вмешательства по поводу варикозной болезни.

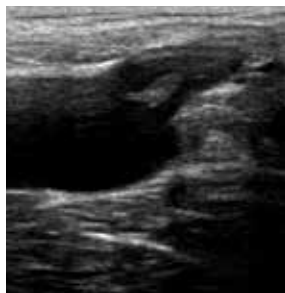
Специфическим тромботическим осложнением термооблитерации, проводящейся без кроссэктомии, является так называемый **термоиндуцированный тромбоз** (*heat-induced thrombosis*, НИТ). При этом происходит проксимальное распространение тромба через соустье подкожной вены в глубокую венозную систему (общую бедренную или подколенную вену в случае большой и малой подкожных вен соответственно). Согласно классификации L.S. Kavnick (2006), термоиндуцированные тромбозы по степени их распространенности подразделяют на 4 класса:

Класс 1. Тромб в соустье не распространяется в глубокую вену (рис. 3.17).

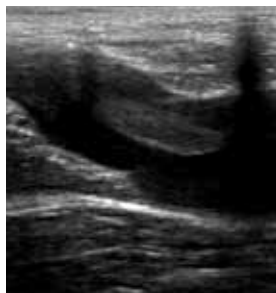
Класс 2. Неокклюзивный тромбоз с пролабированием в глубокую вену до 50% ее диаметра (рис. 3.18).

Класс 3. Неокклюзивный тромбоз с пролабированием в глубокую вену более 50% ее диаметра (рис. 3.19).

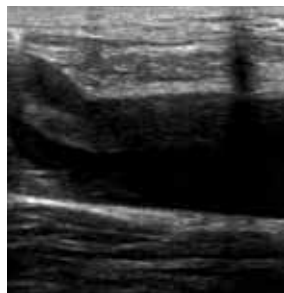
Класс 4. Окклюзивный тромбоз глубокой вены.



**Рис. 3.17.** Тромботические массы не распространяются в ОБВ



**Рис. 3.18.** Тромботические массы пролабируют в ОБВ до 50% ее диаметра



**Рис. 3.19.** Флотирующий тромбоз ОБВ

Факторами, способствующими развитию НТ, могут быть дефекты первичного позиционирования световода или электрода (проксимальное продвижение световода и начало коагуляции в общей бедренной вене), избыточная плотность энергии в зоне соустья, а также недостаточная тумесцентная анестезия. Однако возможно развитие термоиндуцированного тромбоза и без грубых нарушений техники операции. Связано это с забросом разогретых до высоких температур газообразных продуктов vaporизации крови в глубокую вену. Распространение газов происходит по передней (верхней на экране монитора) стенке вены и может вызвать ее термическое повреждение. При этом формирующийся тромб несколько отличается по своей структуре от первичного тромбоза глубоких вен. Он облада-



ет более плотной структурой, прочно фиксирован к венозной стенке и не склонен к фрагментации.

В редких ситуациях выявление тромбоза в зоне СФС происходит в отдаленные сроки (от 1 месяца и более после операции). В этих случаях возникновение тромба связано не столько с термическим воздействием, сколько с локальным нарушением гемодинамики.

Еще одним осложнением термооблитерации является **повреждение магистральных нервных стволов**. S. Doganci с соавт. (2011) ассоциирует данное осложнение с проведением термооблитерации малой подкожной вены и указывает на опасность повреждения сурального нерва, анатомически тесно связанного с МПВ. Q. Zhang (2004), M.A. Sharif (2006) также сообщают о единичных случаях повреждения нервных стволов. В отчете, опубликованном Medical Services Advisory Committee (Австралия) в 2008 г., приводится информация о 17 случаях повреждения нервных стволов после ЭВЛО (0,8% в 13 исследованиях). Упомянуто по одному случаю повреждения сурального и сафенного нервов, а также один случай невралгии. В остальных 14 наблюдениях отмечались явления неврита, 12 из которых описаны J.E. Soracco (2005).

Сообщалось и о таких редких осложнениях ЭВЛО, как образование серомы в проекции коагулированной вены (B. Janne D'Othée, 2008), формирование артерио-венозной фистулы между стволом МПВ и суральной артерией в области подколенной ямки (Timperman P.E., 2004), развитии септического флебита (Dunst K.M., 2006). Данные осложнения носят казуистический характер и не могут быть подвергнуты статистической обработке.

Нельзя не упомянуть и о таком редком осложнении ЭВЛО, как **образование эндовенозных инородных тел**, что не характерно для РЧА. В мировой литературе об этом имеются лишь единичные упоминания, носящие характер описания клинических случаев без попыток анализа и систематизации. J.R. Kichari с соавт. описали случай извлечения из нижней полой вены и правого предсердия металлического проводника, оставшего-

ся после ранее проведенной ЭВЛО. Клинически данное состояние проявлялось болевым синдромом и нарастающей одышкой. Случай эмболии легких фрагментом ангиографического катетера описан С.И. Лариным. Носительство инородного тела было бессимптомным и было случайно выявлено при проведении КТ. Механизм формирования инородного тела в данном случае связан с непосредственным взаимодействием лазерного излучения с системой доставки световода, что привело к ее фрагментации и последующей миграции в малый круг кровообращения. Возможность фрагментации ангиографического катетера описывают А.Л. Соколов с соавт., а также P. Głowiczki с соавт. в своем обзоре, посвященном ЭВЛО. При этом указывается на недостаточную изученность данного вопроса.

Особенностью проведения ЭВЛО в РФ является использование многоразовых световодов, что накладывает свой отпечаток на характер возникающих осложнений. Описан казуистический случай оставления в вене после ЭВЛО фрагмента оплетки световода, отслоившейся в результате нарушения термического режима стерилизации. Инородное тело было выявлено при контрольном УЗ-исследовании и успешно извлечено.

Также нами зафиксировано 2 эпизода фрагментации световода в вене в ходе коагуляции. В обоих случаях имели место анатомические сложности в проведении световода, требовавшие значительной мануальной компрессии. Вероятно, в результате механического воздействия произошел надлом кварцевого волокна с его последующим разрушением после начала коагуляции. В первом случае использовался торцевой световод. Длина фрагментированного участка, обнаруженного после извлечения проксимальной части световода, составила порядка 7 см. Фрагмент был удален через дополнительный прокол крючком для минифлебэктомии (рис. 3.20).

Во втором случае использовался радиальный световод импортного производства. При проведении световода в результате механического воздействия на защитный кварцевый колпачок

произошла фрагментация последнего с образованием осколка  $7 \times 1,5$  мм тотчас ниже зоны СФС. Ранее пациентка перенесла кроссэктомия по поводу восходящего тромбоза БПВ, что исключало миграцию и позволило избежать ревизии и поиска оставшегося фрагмента в тканях. При контрольном осмотре осколок определялся в виде линейного гиперэхогенного включения с акустической тенью в проекции фиброзированной БПВ.



**Рис. 3.20.** Излом на фото — место фиксации крючка, ниже — оплавленная оплетка в месте первичного повреждения кварцевого волокна

Систематизируя имеющиеся литературные данные, эндовенозные инородные тела после ЭВЛО можно классифицировать следующим образом:

1. по времени обнаружения:
  - а) непосредственно в ходе операции;
  - б) отсрочено;
2. по характеру инородного тела:

- a) фрагменты собственно световода;
- b) фрагменты системы доставки световода;
- 3. по клиническим проявлениям:
  - a) бессимптомное носительство;
  - b) имеющие различные проявления системного и местного характера;
- 4. по локализации:
  - a) фиксированные в месте своего образования;
  - b) мигрирующие в систему НПВ и малый круг кровообращения.

Экстраполируя возможное развитие событий, можно предположить варианты фатального течения в случае эмболизации, инфицирование инородного тела, а также наличие единичных и множественных инородных тел.

### **3.4. Лечебная тактика и профилактика осложнений эндовенозной термооблитерации**

При формировании тяжа (хорды) в проекции коагулированного венозного сегмента не требуется специального лечения, и тяж самостоятельно проходит по мере соединительнотканной трансформации коагулированной вены, обычно в сроки 2–3 месяцев. В редких случаях, когда ощущение тяжа носит стойкий характер и доставляет выраженный дискомфорт, возможна чрескожная фрагментация тяжа под местной анестезией. Основной мерой профилактики образования хорды является ограниченное применение ЭВЛО на поверхностно расположенных и экстрафасциальных участках вен. Как правило, такие сегменты легко подвергаются минифлебэктомии или стриппингу, что не приводит к увеличению ни продолжительности вмешательства, ни его технической сложности, но вместе с тем помогает предотвратить нежелательные побочные эффекты операции.

Для профилактики повреждения ветвей *n. saphenous* на голени (при тотальном рефлюксе) целесообразно проводить катетеризацию БПВ на уровне внутренней лодыжки, но ограничивать уровень термооблитерации средней третью голени. Оставшийся сегмент БПВ может быть успешно подвергнут склерооблитерации через ранее установленный катетер. Стойкие нарушения чувствительности требуют комплексного лечения, аналогичного лечению невритов и нейропатий.

В случае развития термоиндуцированных тромбозов показано назначение антикоагулянтной терапии НМГ или НОАК в лечебной дозировке не менее 3 месяцев, компрессии и динамического наблюдения. Как правило, в сроки до 2–3 недель происходит лизис тромботических масс с облитерацией подкожной вены на уровне соустья. Лишь при наличии значительного по протяженности флотирующего фрагмента возникают показания к проведению тромбэктомии и кроссэктомии.

Несмотря на появление новых лазерных аппаратов с длиной волны излучения 1470 нм и более, световодов с радиальным типом эмиссии, болевой синдром остается важным нежелательным аспектом в послеоперационном периоде при термической облитерации вен. На протяжении длительного времени флеботропная терапия рассматривалась как элемент предоперационной подготовки у пациентов с варикозной болезнью. Однако в последнее десятилетие флебопротекторы все больше используются и в качестве послеоперационной реабилитационной программы. Так, в 2006 г. проведено исследование ДЕФАНС, которое показало, что назначение в стандартной дозе микронизированной очищенной фракции флавоноидов (МОФФ — Детралекс) после комбинированной флебэктомии снижает интенсивность болевого синдрома в раннем послеоперационном периоде, выраженность послеоперационных гематом и улучшает качество жизни пациентов. Позднее в ряде работ (Шульц А.А., 2010; Ларин С.И., 2011; Богачев В.Ю., 2012) показана эффективность терапии МОФФ в стандартной дозе

в снижении интенсивности болевого синдрома, частоты повторных «венозных» симптомов, улучшения качества жизни пациентов после термооблитерации.

В Пироговском центре имеется опыт применения Детралекса (МОФФ) в повышенной дозе после эндовенозной лазерной облитерации с целью снижения интенсивности болевого синдрома, обусловленного, по нашему мнению, активным флебитическим процессом в коагулированной вене (Стойко Ю.М. и соавт., 2015). В исследование были включены 60 пациентов с варикозной болезнью вен нижних конечностей клинических классов C2-C4SEpPr по классификации CEAP, которым выполнили ЭВЛО БПВ и минифлебэктомии варикозных притоков. Пациентам основной группы в раннем послеоперационном периоде назначали Детралекс (МОФФ) по схеме 3000 мг/сут. — 4 дня, далее 2000 мг/сут. — 3 дня, пациентам контрольной группы медикаментозная терапия не проводилась. При сравнении тяжести заболевания вен по шкале VCSS отмечалась разница со 2 по 7-е сутки после ЭВЛО, обусловленная более выраженным болевым синдромом в группе больных, не получавших флеботропную терапию (табл. 3.1).

Таблица 3.1

Сравнение тяжести заболевания вен (VCSS) в основной (1) и контрольной (2) группах после ЭВЛО

Визиты	Группа 1 (баллы)	Группа 2 (баллы)	р
Визит 1 (до ЭВЛО)	7,0 ± 0,4	7,1 ± 0,8	> 0,05
Визит 2 (2-е сутки после ЭВЛО)	5,5 ± 1	5,8 ± 0,8	< 0,05
Визит 3 (7-е сутки после ЭВЛО)	3,6 ± 0,2	4,0 ± 0,3	< 0,05
Визит 4 (14-е сутки после ЭВЛО)	1,6 ± 0,1	1,4 ± 0,2	> 0,05
Визит 5 (60-е сутки после ЭВЛО)	0,3 ± 0,1	0,4 ± 0,2	> 0,05

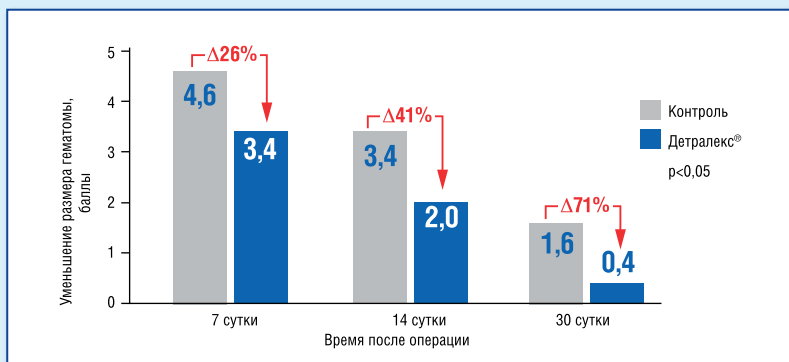
# ДЕТРАЛЕКС®

Микронизированная очищенная флавоноидная фракция

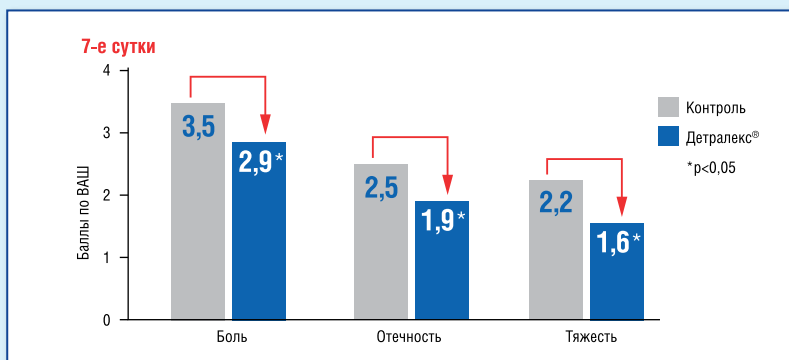
Российское  
многоцентровое  
исследование

**ДЕФАНС**  
ДЕТРАЛЕКС — ОЦЕНКА ЭФФЕКТИВНОСТИ И БЕЗОПАСНОСТИ  
ПРИ КОМБИНИРОВАННОЙ ФЛЕБЭКТОМИИ

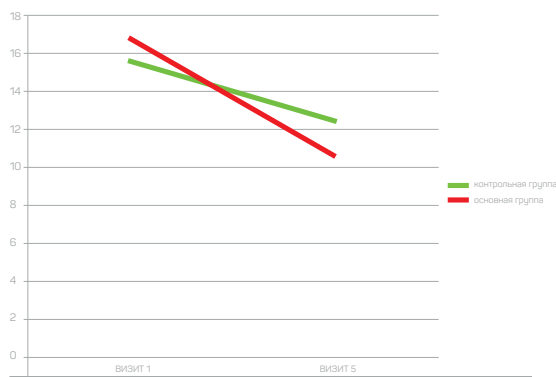- ✓ Сокращает сроки предоперационной подготовки
- ✓ Улучшает результаты флебэктомии



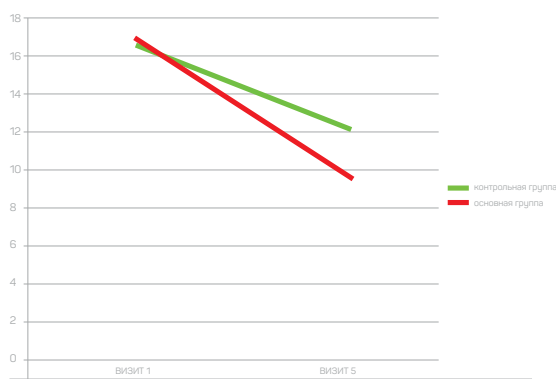- ✓ Уменьшает интенсивность симптомов



При исследовании параметров качества жизни пациентов посредством анкет CIVIQ различия в основной и контрольной группах были статистически не значимы. Несмотря на это, при наличии показателей, свидетельствующих о неудовлетворительном физическом и психоэмоциональном состоянии пациентов при Визите 1 (до ЭВЛО), на фоне приема МОФФ (к Визиту 4) отмечается некоторое улучшение данных показателей (рис. 3.21, 3.22). Результаты опроса по визуальной аналоговой шкале боли (ВАШ) показали, что на втором визите выраженность болевого синдрома была выше у пациентов, не принимающих флеботропную терапию (рис. 3.23).



**Рис. 3.21.** Результаты оценки нарушений физической активности как одного из критериев качества жизни пациента по опроснику CIVIQ



**Рис. 3.22.** Результаты оценки нарушений психоэмоционального равновесия пациентов по опроснику CIVIQ



Проведенное исследование в очередной раз подтвердило эффективность флеботропной терапии в снижении неблагоприятных явлений послеоперационного периода.

Назначение пациентам МОФФ приводит к снижению интенсивности болевого синдрома, более быстрому восстановлению двигательной активности и психоэмоционального равновесия пациентов в раннем послеоперационном периоде.

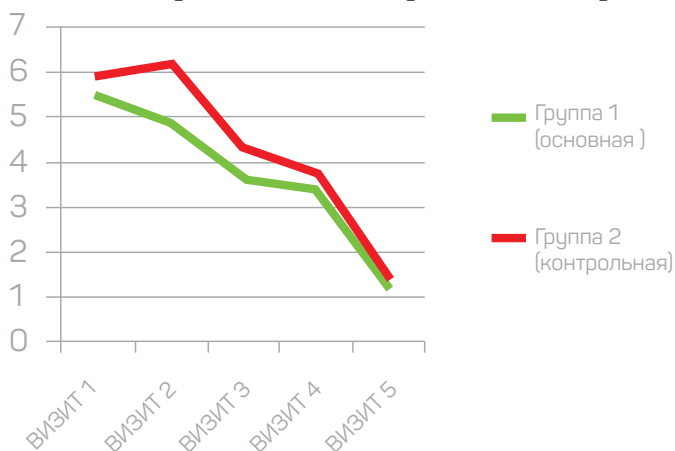

Рис. 3.23. Динамика интенсивности болевого синдрома после ЭВЛО в исследуемых группах по данным ВАШ

На наших глазах технологии термооблитерации приобретают черты «золотого стандарта» устранения рефлюкса по магистральным подкожным венам как в нашей стране, так и за рубежом. Связано это как с простотой исполнения, так и с большим потенциалом для амбулаторной практики. Тем не менее, как и любое другое хирургическое вмешательство, ЭВЛО имеет много особенностей в хирургической технике, знание которых может появиться только с опытом. Этот метод таит в себе и скрытые опасности, о которых всегда следует помнить. В данной главе мы попытались изложить наиболее часто встречаемые особенности технического исполнения ЭВЛО и РЧА и способы предупреждения послеоперационных осложнений.

Несмотря на многообразие представленных осложнений, можно утверждать, что методы термооблитерации являются эффективными и безопасными способами коррекции патологического кровотока при варикозной болезни. Большинство нежелательных побочных эффектов не вызывают каких-либо значимых нарушений, носят преходящий характер и не требуют проведения дополнительного лечения, а количество клинически значимых осложнений значительно меньше в сравнении с традиционным хирургическим лечением. Амбулаторное проведение оперативного лечения, местная анестезия, ранняя активизация пациента и высокая скорость реабилитации делают термооблитерацию привлекательной процедурой как для пациентов, так и для практикующих врачей. Необходимым условием для проведения подобных операций являются хорошая теоретическая и практическая подготовка персонала, адекватный отбор пациентов, использование сертифицированного оборудования и расходных материалов, перманентный ультразвуковой контроль процедуры, строгое соблюдение протокола операции, включая использование рекомендованных энергетических параметров лазерного излучения.

Само по себе проведение термооблитерации ни в коем случае не должно становиться основной целью вмешательства. Из оперативного планирования необходимо устранять коммерческую составляющую и руководствоваться исключительно интересами пациента. При невозможности проведения эндовенозной термооблитерации или недостаточной уверенности в техническом успехе ее проведения целесообразно предпочесть иной метод лечения, а при отсутствии необходимой технической базы — перенаправить пациента в лечебное учреждение, способное оказать специализированную помощь в полном объеме.

## ГЛАВА 4

### Эндоваскулярные и реконструктивные технологии в лечении посттромботической болезни

Посттромботическая болезнь (ПТБ) — заболевание, обусловленное органическим поражением глубоких вен вследствие перенесенного тромбоза. Среди всех больных с хроническими заболеваниями вен (ХЗВ), обратившихся на специализированный флебологический прием, пациенты с ПТБ составляют около 7,4% (Савельев В.С., 2012). Посттромботическая болезнь развивается у 20–60% людей, перенесших острый тромбоз глубоких вен (ТГВ) (Ashrani A.A., 2009). В 3–5% случаев ПТБ приводит к трофическим язвам (Raju S., 2004).

Патофизиология ПТБ включает два ключевых процесса, а именно обструкцию в результате создания организованным тромбом препятствия оттоку крови и рефлюкс крови за счет клапанной недостаточности. Эти процессы приводят к венозному застою и повышению венозного сопротивления в пораженной нижней конечности.

По данным литературы выделяют две основные группы показаний к коррекции венозного оттока в глубокой венозной сети нижних конечностей: неэффективность консервативного лечения и рецидивирующие осложнения ПТБ (Веденский А.Н., 1986; Покровский А.В., 2012; Шевченко Ю.Л., 2013; Савельев В.С., 2014; Raju S., 2004).

Оперативные вмешательства при ПТБ можно разделить на две группы (Веденский А.Н., 1986):

- 1) корригирующие — направленные на разобщение поверхностных и глубоких вен. Это операции на поверхностных и (или) перфорантных венах, а также на задних большеберцовых венах — обтурация (резекция);

2) реконструктивные или восстановительные операции, направленные на устранение обструкции и (или) рефлюкса по глубоким венам нижних конечностей с восстановлением функций клапанов на путях оттока крови.

Первая группа в сочетании со стандартными методами консервативной терапии используются наиболее часто. Очевидно, это обусловлено относительной эффективностью и наименьшей травматичностью вмешательств.

На данный момент, помимо стандартного хирургического метода устранения рефлюкса по подкожным и перфорантным венам, заключающегося в иссечении и перевязке измененных вен, успешно используются миниинвазивные методики — эндовенозная термооблитерация, стволовая и микропенная склеротерапия подкожных и перфорантных вен. К методикам термооблитерации можно отнести эндовенозную лазерную и радиочастотную облитерацию. При помощи вышеперечисленных методик практически в 100% достигается облитерация недостаточных перфорантных и измененных подкожных вен, но с достаточно высокой частотой реканализации. Клинического эффекта в виде регресса трофических изменений, к сожалению, не всегда удается достичь.

Как правило, особенно при нарушении пациентом рекомендаций по применению компрессионной терапии, через несколько лет нарастающие трофические расстройства вновь приводят к образованию язв. Частота их в сроки от 1 года до 5 лет достигает 10–55% (Игнатьев И.М., 1999). Основная причина этого заключается в паллиативности операций подобного типа, не обеспечивающих существенной коррекции нарушений оттока крови по глубоким венам.

Современные принципы выбора определенного оперативного вмешательства можно сформулировать следующим образом (Raju S., Neglen P., 2010):

- сначала используются миниинвазивные методы, и только при отсутствии эффекта — «открытая» хирургия;

- сначала устраняется рефлюкс по поверхностным венам, и только потом — по глубоким;
- даже при наличии рефлюкса по глубоким венам, в начале производится стентирование подвздошных вен в комбинации с устранением рефлюкса по подкожным венам;
- илеофemorальная окклюзия корригируется в первую очередь и только потом, при неэффективности, выполняется коррекция аксиального рефлюкса;
- устранение аксиального рефлюкса по глубоким венам при неэффективности вышеперечисленного.

### Виды вмешательств, направленных на устранение обструкции проксимальных венозных сегментов

Методом выбора хирургической коррекции при обструкции илеокавального сегмента становится стентирование (Neglen P., 2007). По сравнению с «открытыми» вмешательствами оно имеет меньший риск периоперационных осложнений при сравнительно более простой технике выполнения. Стентирование выполняется под внутрисосудистым контролем. Участок стеноза дилатируется баллоном, затем стентируется. Процент технически успешной постановки стентов достигает 95%. Проходимость стентированного участка в течение 3 лет достигает 90% (Hartung O., 2005). Метод показывает хорошие отдаленные результаты, в частности снижение тяжести симптоматики хронической венозной недостаточности (ХВН) по шкале Venous Clinical Severity Score с 8,5 до 2 баллов. Более подробно о современных методах эндovasкулярной коррекции венозного оттока крови от нижних конечностей будет сказано ниже.

При невозможности выполнения стентирования обоснованным вмешательством является операция Пальма. Она технически более сложная и рискованная. Согласно данным А.Н. Веденского, условиями успеха данной операции являются:

проходимость илеокавального сегмента на противоположной стороне, проходимое дистальное венозное русло (особенно глубокая вена бедра), компетентная большая подкожная вена (БПВ), используемая в качестве шунта, и градиент давления на концах анастомоза в 4–5 мм рт. ст. При этой операции БПВ непораженной конечности проводится сквозь тоннель в подкожно-жировой клетчатке на противоположную сторону, где создается анастомоз с бедренной веной.

Для ускорения кровотока по шунту перевязываются все коллатерали в этой зоне, иногда создается артериовенозная фистула между задними большеберцовыми артерией и веной. Фистула, как правило, самостоятельно закрывается в течение 4–8 недель после операции (Edwards W.S., 1982). В качестве альтернативы аутоvenes при операции Пальма некоторые авторы используют синтетические протезы. По данным литературы, клиническое улучшение после данной операции отмечается у 63–89% пациентов. Эти цифры отражают отдаленную проходимость шунта, которая составляет от 70 до 85%. Модификацией операции Пальма, используемой в России, является перекрестное бедренно-бедренное шунтирование с использованием обеих больших подкожных вен путем сшивания их «конец в конец».

*Протезирование.* Этот метод применяется при частичной обструкции илеофemorального сегмента. Наиболее часто используется синтетический протез. Дистальнее накладывается артериовенозная фистула для ускорения кровотока в зоне протеза. В послеоперационном периоде пациенты получают длительную антикоагулянтную терапию. В своей работе С. J. Jost et al. (2001) продемонстрировали проходимость 54% протезов в течение 2 лет.

В 1954 г. R. Warren и T. Thayer предложили при наличии изолированной обструкции бедренной вены выполнение реконструктивной операции сафено-поплитеального шунтирования с транспозицией БПВ в подколенную вену (ПкВ). Операция не получила широкого распространения, и в течение 16 лет не появ-

вилось ни одного сообщения о применении ее в хирургической практике. В 1970 г. E. Husni, C. May, пересмотрев технику операции и показания к выполнению, возвратили ее в арсенал реконструктивных вмешательств при ПТБ. Мировой опыт включает порядка 146 проведенных операций May—Husni, а в 9 опубликованных исследованиях каждый из авторов анализирует собственные результаты не более 17–20 пациентов.

*Эндофлебэктомия.* Это оперативная техника, при которой посттромботически измененный сегмент вены рассекается и освобождается от фибрированных тромботических наложений и спаек. Ускорение кровотока в оперированном участке вены достигается илеокавальным стентированием и наложением дистальной артериовенозной фистулы (Игнатьев И.М., 1999).

### Виды вмешательств, направленных на устранение патологического венозного рефлюкса в магистральных глубоких венах

Первый и второй проксимальные клапаны бедренной вены, а также клапан ПкВ многие авторы считают ответственными за развитие патологического процесса при ПТБ, поэтому именно на этот уровень направлено большинство методик коррекции.

*Внутренняя вальвулопластика.* Суть данной технологии заключается в возвращении клапанам запирающей функции путем открытого хирургического вмешательства на них. Для доступа к клапанам бедренной вены производится стандартный разрез по линии Кена. Избыточные части клапанного паруса иссекаются и для создания натяжения подшиваются полипропиленовой нитью к стенке вены. Считается, что для устранения рефлюкса достаточно производить пликацию 20% части клапана (Raju S., 1988). R. Kistner (1968) производил рассечение вены по передней стенке и обнажал клапан через переднюю комиссуру. Существуют также и другие доступы к клапанам, например, при помощи надклапанной поперечной

флеботомии (Raju S., 1983), Т-образный доступ (Sottiurai V.S., 1988). R. Tripathi et al. (2001) предложили оригинальный доступ, при котором выполняются два поперечных разреза выше и ниже клапана. Эти венотомные разрезы затем соединяются продольным разрезом в местах соединения клапанных комиссур. Таким образом, создается своеобразный люк, через который выполняется пликация части клапанного паруса.

*Внешняя вальвулопластика.* Методы внешней вальвулопластики включают в себя способы устранения обратного тока крови сквозь клапан без вскрытия просвета вены. Предложенная А.Н. Веденским методика экстравазальной коррекции венозных клапанов с помощью лавсановой спирали длительное время являлась одним из самых распространенных вмешательств на венозных клапанах в нашей стране. Альтернативой лавсановой спирали является способ трансмурального подшивания клапанного паруса через комиссуру без вскрытия вены. Метод показывает хорошие отдаленные результаты при низком риске осложнений (Belcaro G., 1999). В 1991 г. P. Gloviczki с соавт. описали метод вальвулопластики под контролем ангиоскопии. Ангиоскоп вводился через БПВ и размещался в бедренной вене. При наличии несостоятельности клапана последний подшивался со стороны адвентиции. Ангиоскопия при этом позволяла контролировать весь процесс вальвулопластики и определить прекращение обратного тока крови через клапан. Для предотвращения дилатации вены в послеоперационном периоде, в зоне ангиопластики вокруг вены создавалась муфта из синтетического материала. Авторы, использующие разные модификации этого метода, сообщали, что компетентность клапанов в отдаленном периоде после операции достигает 69% (Gloviczki P., 1991; Masuda E., 1994; Raju S., 1996, 2000).

*Создание неоклапанов.* Метод подразумевает создание искусственных клапанных структур из собственных тканей вены. При одном из вариантов операции производится выделение



бедренной вены на протяжении 10 см ниже паховой связки. Затем выполняется венотомия на протяжении 2–3 см и под контролем операционного микроскопа из интимы выкраиваются лоскуты, из которых затем формируют паруса клапанов. Метод показал хорошие отдаленные результаты в отношении заживления трофических язв, объективно подтвержденные ультразвуковым ангиосканированием и при помощи воздушной плевтизографии (Maleti O., 2006; Lugli M., 2009).

*Протезы венозных клапанов.* Большинство венозных реконструкций с применением протезов показывают неудовлетворительные отдаленные результаты даже в эксперименте. В частности, предпринимались попытки клинического применения аллотрансплантации клапанов (Клецкин А.Э., 2010) и создания искусственного венозного клапана (Гавриленко А.В., 2002), проводятся исследования по изучению возможности ксенотрансплантации клапанов (Кудрявцева Ю.А., 2008). Однако до сих пор ни один из них не вошел в клиническую практику. Основное ограничение в их использовании — высокая тромбогенность таких материалов (Rosenbloom M.S., 1988; Neglen P., 2003; Teebken O.E., 2003; Dalsing M.C., 2007).

В 1982 г. S.A. Taheri, а в 1990 г. В.В. Сабельников описали аутоотрансплантацию подмышечной вены с сохраненными клапанами на место частично реканализованной бедренной вены. Метод показал обнадеживающие отдаленные результаты, тем не менее он также не вошел в рутинную клиническую практику.

Одним из достижений в реконструктивной хирургии вен является разработка оперативных вмешательств, восстанавливающих клапанную функцию реканализованных глубоких вен путем переориентирования оттока крови в магистральные поверхностные и глубокие вены, сохранившие полноценные клапаны. В литературе подобного рода вмешательства обычно называются *valvular transposition* — перемещение клапанов (Беденский А.Н., 1975; Kistner R.L., 1979). Одним из таких способов является создание анастомоза между проксимальным отде-

лом большой подкожной и бедренной вены после ее резекции вблизи слияния с глубокой веной бедра. Полноценные клапаны БПВ при этом препятствуют ретроградному кровотоку в дистальном направлении.

Появление современных синтетических материалов (армированные протезы из ПТФЭ) позволяет рассчитывать на успешное выполнение широкого спектра реконструктивных операций на венах, с меньшим риском развития тромбоза шунта.

*Эндоваскулярные технологии в лечении пациентов с посттромботической болезнью.* В конце 80-х — начале 90-х гг. прошлого столетия вслед за успешно развивающейся артериальной эндоваскулярной хирургией, венозная баллонная ангиопластика и стентирование хронических окклюзирующих поражений магистральных вен вошли в медицинскую практику. В течение минувших двух десятилетий эндоваскулярная венозная хирургия начинает занимать лидирующие позиции, оставляя «открытой» хирургии лишь случаи безуспешных процедур стентирования и реконюзий стентированных сегментов магистральных вен (Neglen P., 2007).

К настоящему моменту в наиболее крупных медицинских базах данных, таких как MEDLINE, EMBASE и Кокрановского центрального регистра контролируемых исследований, зафиксировано 16 обсервационных и рандомизированных исследований, посвященных успешно выполненным эндоваскулярным вмешательствам на глубоких венах нижних конечностей (Raju S., Neglen P., 2009). В данные исследования были включены пациенты с посттромботическими поражениями подвздошных вен и как минимум шестимесячным периодом наблюдения после выполненной операции. Рассмотрение полученных в исследованиях результатов позволяет проследить основные аспекты непосредственных и отдаленных результатов эндовенозного стентирования.

В пяти исследованиях была осуществлена оценка динамики тяжести хронической венозной недостаточности (ХВН) после выполненного эндоваскулярного вмешательства. Было

продемонстрировано достоверное ( $p < 0,01$ ) улучшение в клиническом статусе больных в соответствии с классификацией CEAP, в среднем с класса C3 (C3-6) до класса C2 (C2-6) при средней длительности наблюдения 8,7 месяца (Delis K.T., 2007). При этом Delis и соавт. отметили отсутствие какой-либо динамики со стороны нестентированной нижней конечности. Другой группой исследователей выявлено достоверное ( $p < 0,0001$ ) уменьшение тяжести ХВН по шкалам Виллалта (Villalta score) и клинической тяжести заболевания (Venous Clinical Severity Score) при средней длительности наблюдения от 21 до 36 месяцев (Sarici I.S., 2014; Blanch Alerany M., 2014; Ye K., Lu X., 2014). Также было прослежено уменьшение выраженности нетрудоспособности в группах прооперированных пациентов (уменьшение количества баллов по шкале венозной нетрудоспособности — Venous Disability Score) (Hartung O., 2009).

Особый интерес представляют результаты эндовенозного стентирования у пациентов с венозными трофическими язвами. В результатах наиболее крупного исследования (Neglen P., 2007), включившего в себя 148 нижних конечностей с венозными трофическими язвами, резистентными к консервативной терапии, отражена накопленная пятилетняя частота заживления язв, составившая 58%. В ряде менее крупных (по количеству пациентов с венозными язвами) наблюдений частота заживления варьировала от 56% (Raju S., 2009) до 100% (Blanch Alerany M., 2014; Hartung O., 2009; Sang H., 2014). В нескольких исследованиях прослежена первичная и вторичная проходимость имплантированных стентов в сроки от 6 месяцев до 4 лет в среднем, составившая от 32 до 98,7% и от 66 до 90% соответственно (Raju S., 2009; 2014; Ye K., 2012; De Wolf, 2013). Наиболее низкая как первичная, так и вторичная проходимость стента, составившая соответственно 32% и 58%, была прослежена в исследовании, выполненном под руководством S. Raju и P. Neglen. Причиной тому явилось включение в исследование исключительно пациентов с хронической окклюзией подвздошных вен.

Стентирование подвздошных вен является безопасным методом лечения с практически нулевой летальностью. Лишь в одном из исследований (Hartung O., 2012) была зафиксирована, непосредственно не связанная с процедурой стентирования, смерть пациента. Частота развития больших осложнений, таких как перфорация подвздошной вены и ретроперитонеальная гематома, псевдоаневризма и гематома в месте сосудистого доступа, требующие проведения гемотрансфузии, встречаются не более чем в 8,7% случаев (Delis K.T., 2007). Контралатеральный тромбоз глубоких вен и миграция стента, потребовавшая дополнительного стентирования с целью фиксации, или открытого хирургического вмешательства с целью удаления, наблюдается с частотой 1,1–4,3% (Neglen P., 2007; Ye K., 2012). Также в исследованиях была прослежена частота возникновения тромбоза стента и/или ипсилатерального тромбоза глубоких вен, а также рестеноза стентированных сегментов составившая до 34,4% случаев (Rosales A., 2010). Перелом стента зафиксирован лишь в одном исследовании (De Wolf, 2013), случаев развития тромбоза легочной артерии зарегистрировано не было.

Таким образом, стентирование подвздошных вен является высокоэффективным и малотравматичным видом хирургического лечения больных с посттромботической болезнью вен нижних конечностей, характеризующаясь оптимистичными отдаленными результатами в плане клинического улучшения течения заболевания.

*Основные технические аспекты венозного стентирования.* В настоящее время можно выделить три инструментальных критерия, ориентирующих на возможную необходимость выполнения эндоваскулярного вмешательства на подвздошных венах у пациентов с ПТБ:

- 1) флебографический мультипроекционный стеноз > 30%;
- 2) наличие функционирующих тазовых венозных коллатералей;

3) положительный инвазивный внутривенозный тест (градиент давления в области стеноза > 4 мм рт. ст.).

Наличие одного и более «симптомов» в совокупности с клинической картиной обструкции венозного оттока (от отечности и болей в ногах при физической нагрузке до липодерматосклероза и трофической язвы) является абсолютным показанием к выполнению флебографии, либо предпочтительно внутрисосудистого ультразвука (ВСУЗИ), а выявленная обструкция кровотока на 50% и более процентов по данным ВСУЗИ определяет необходимость выполнения эндовенозного стентирования.

Венозная баллонная ангиопластика и стентирование технически имеют существенные отличия от аналогичных артериальных оперативных вмешательств. Основными техническими аспектами эндовенозного стентирования являются:

- осуществление пункции подколенной или бедренной вены, особенно в случаях выполнения низкого доступа при илеофemorальной окклюзии, требует обязательного ультразвукового контроля, существенно снижающего риски осложнений со стороны места доступа;
- стентирование пораженных сегментов глубоких вен нижних конечностей является обязательным условием оперативного вмешательства. Баллонная ангиопластика в большинстве случаев характеризуется выраженным спадением вены (*recoil*), в дальнейшем приводящим к развитию рестеноза;
- ВСУЗИ не оценимо как в качестве диагностического инструмента, так и в качестве оценки оптимальной имплантации стента;
- стентирование поражений, примыкающих к области слияния общих подвздошных вен (ОПВ), требует имплантации стента с выходом в нижнюю полую вену (НПВ) с целью профилактики развития рестеноза. Установка стента в ОПВ с переходом в НПВ не приводит к значимой компретации кровотока и не приво-

дит к развитию тромбоза в контралатеральном бассейне глубоких вен;

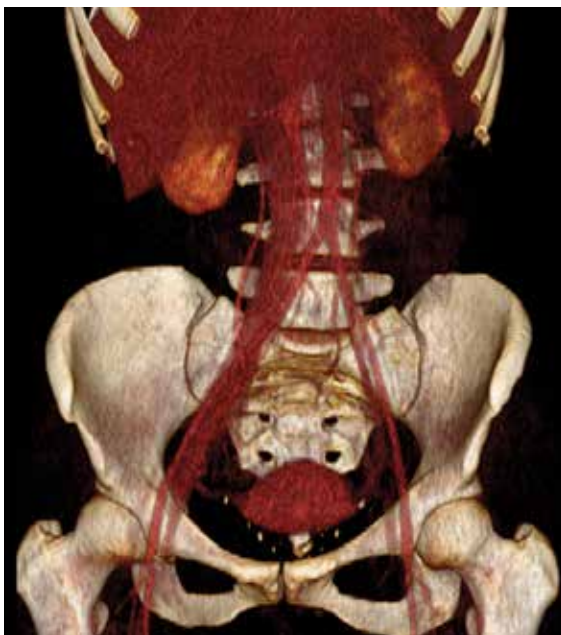
- выполнение бифуркационной баллонной ангиопластики по методике «целующихся баллонов» при стентировании области слияния ОПВ не является обязательным;
- рекомендуется использовать стенты диаметром 12–18 мм при стентировании илеофemorальных венозных поражений. В отличие от артерий, вены подвергаются выраженной дилатации без существенного риска разрыва;
- при необходимости имплантации нескольких стентов необходимо соблюдать 3–5 мм перекрытие с целью профилактики рестеноза;
- выполнение баллонной постдилатации стентированных венозных сегментов в совокупности с контрольным ВСУЗИ является обязательным условием достижения оптимальной аппозиции стента;
- низкая скорость кровотока по стентированным сегментам и/или посттромботические изменения ипсилатеральных, каудально расположенных, глубоких и поверхностных вен бедра и голени являются показанием к рассмотрению вопроса о необходимости выполнения дистальной артериовенозной фистулы.

*Клиническое наблюдение.* Пациентка К., 29 лет, обратилась с жалобами на тяжесть в левой нижней конечности, «перемежающуюся хромоту» при быстрой ходьбе и беге на дистанцию более 200 метров, подъеме на 4-й этаж. Жалобы появились после перенесенного илеофemorального тромбоза слева за 6 месяцев до обращения. Тромбоз случился на 7-е сутки после лапароскопической аппендэктомии, на фоне приема гормональных противозачаточных препаратов. Получала антикоагулянтную терапию 6 месяцев.

При осмотре нижние конечности обычного цвета, теплые. Пульсация на магистральных артериях отчетливая. При измерении окружности обнаружено увеличение голени на 1,5 см, бедра — на 2 см.

По результатам ультразвукового ангиосканирования вен левой нижней конечности кровоток в общей подвздошной вене, наружной подвздошной вене отсутствует. Отмечается реканализация бедренной и подколенной вен слева. Патологических вено-венозных рефлюксов не обнаружено.

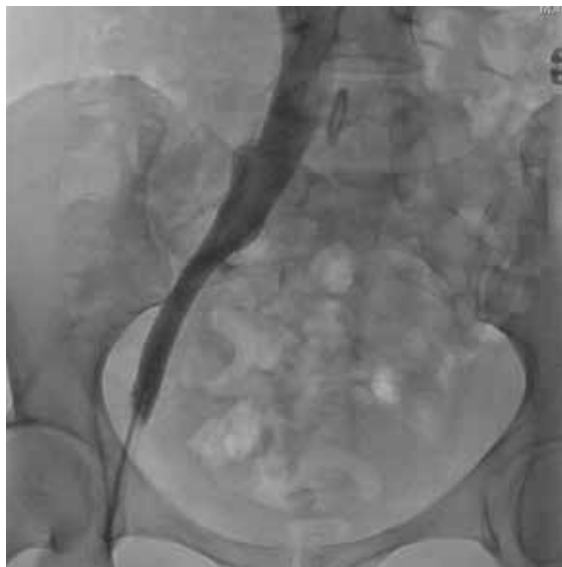Пациентка направлена на дообследование — КТ-флебографию нижней полой вены и вен малого таза с контрастированием. По результатам КТ-флебографии кровоток в общей подвздошной, наружной подвздошной вене слева также не определяется (рис. 4.1).



**Рис. 4.1.** КТ-флебограмма с 3D-реконструкцией — общая и наружная подвздошные вены слева не контрастируются

Для оценки возможности эндоваскулярной реканализации пациентке выполнена контрастная флебография. По данным контрастной илеокаваграфии, общая подвздошная, наружная подвздошная, бедренная вены справа без патологических изменений (рис. 4.2). Слева отмечается стенозирование общей

бедренной вены до 60%, наружная подвздошная и общая подвздошная вены окклюзированы (рис. 4.3, а, б).



**Рис. 4.2.** Нарушений венозного возврата по НарПВ и ОПВ справа нет

Венозный отток слева осуществляется по выраженным коллатералям (тазовые, поясничные, венозные сплетения). Нижняя полая вена — без гемодинамически значимых изменений. В результате дообследования выставлен диагноз: посттромботическая болезнь левой нижней конечности, отечная и болевая формы, окклюзия левой наружной и общей подвздошных вен. CEAP: C 1,3,S, ES, AS,D,PO, 1,7,9,11, LIII. VCSS: 12. CIVIQ: 34. VILLALTA: 4.

В плановом порядке выполнена операция — реканализация, баллонная ангиопластика и стентирование левой общей и наружной подвздошных вен (рис. 4.4). Через подколенную вену слева заведены катетер Merit Medical Impress 5F HH 1 и Terumo Radifocus Glidewire Advantage 0,035 180 см, выполнены проводниковая реканализация и 5 серий баллонных ангиопластик ( $5 \times P = 6-8$  атм. по 10) катетером ADMIRAL xTREME  $5 \times 60$  мм. В общую подвздошную, затем в наружную подвздош-



ную вены имплантированы самораскрываемые стенты Wall-stent-Uni Endoprosthesis 10 × 94 мм и 18 × 60 мм (Boston Scientific, США), выполнены серии постдилатаций P = 6 атм. по 10' баллонным катетером ATLAS Gold 12 × 60 мм.

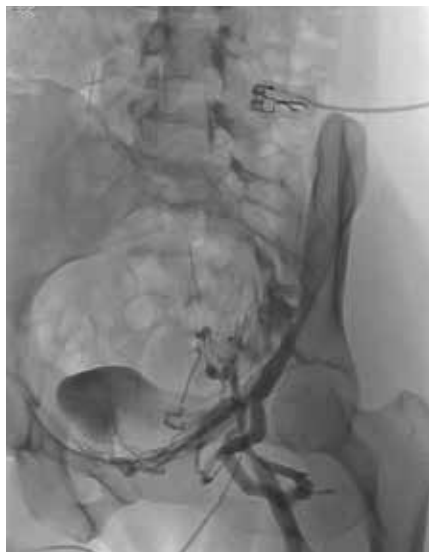

Рис. 4.3. а — окклюзия подвздошных вен слева

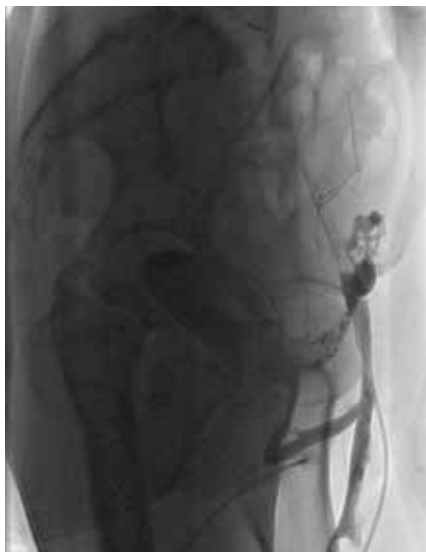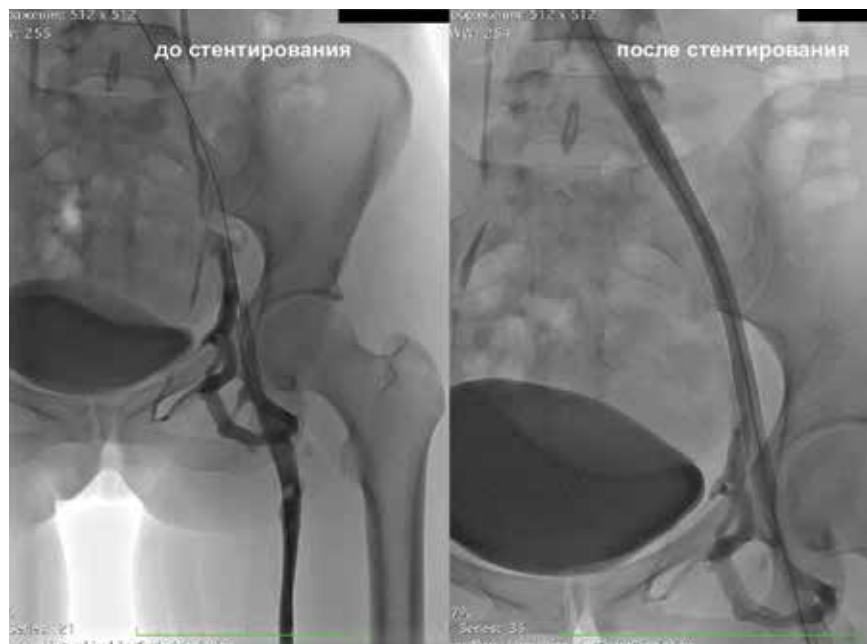


Рис. 4.3. б — коллатеральный отток крови через вену запирающего отверстия

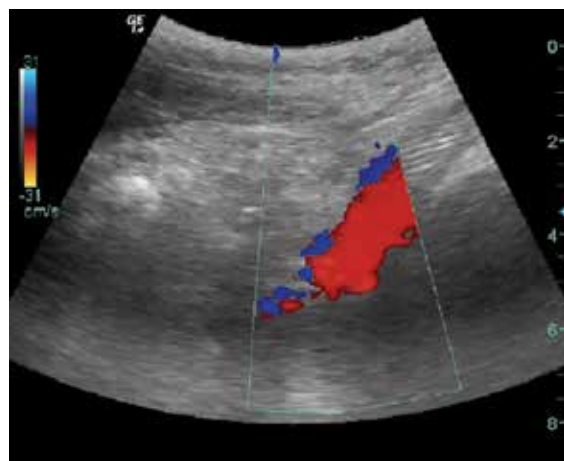
Послеоперационный период протекал без осложнений. На контрольном осмотре через неделю после операции жалобы на незначительный дискомфорт в поясничной области слева и над лонном. Чувство тяжести, отек и «венозная хромота» купировались.

При контрольном дуплексном сканировании через 4 месяца после операции стенты функционируют, тромбоза нет (рис. 4.5).

Несмотря на более чем полувековой опыт лечения больных с ПТВ, приходится констатировать, что проблема ПТВ остается далека от своего разрешения. Появление новой хирургической техники, несмотря на возлагаемые на нее надежды, также не привело к революции в данной области.



**Рис. 4.4.** Флебограмма слева – до стентирования, флебограмма справа – результат имплантации двух стентов в общую и наружную подвздошные вены – венозный отток крови полностью восстановлен



**Рис. 4.5.** При дуплексном сканировании отчетливо визуализируется кровоток в общей подвздошной вене

Одна из причин этого, по нашему мнению, имеет концептуальное значение: пока нет критериев гемодинамически значимых препятствий венозному оттоку, а также рефлюксов при ПТБ, попытки хирургической коррекции этих стенозов и рефлюксов будут продолжать носить эмпирический характер. Из всего спектра появляющихся и исчезающих методов хирургического лечения ПТБ только операция Пальма уверенно вошла в рутинную клиническую практику, заняв, впрочем, весьма незначительную нишу. Вторым претендентом на внедрение в широкую клиническую практику является стентирование илеокавального сегмента, результаты которого обнадеживают. Дальнейшие разработки способов коррекции венозного оттока должны, по нашему мнению, вестись в тесной связи с разработкой фундаментальной концепции физиологии и патофизиологии венозного оттока.



## ГЛАВА 5

### Миниинвазивные, стационарзамещающие технологии в лечении хронической венозной недостаточности нижних конечностей в стадии трофических расстройств

**Миниинвазивные стационарзамещающие технологии во флебологии — это целый ряд хирургических вмешательств и комплекс консервативных мероприятий, направленных на устранение патологического вертикального и горизонтального вено-венозного рефлюкса.** Данные технологии значительно снижают хирургическую агрессию и позволяют в более ранние сроки добиться эффективной реабилитации больных, особенно в группе пациентов с трофическими расстройствами.

Большая часть пациентов с венозными трофическими язвами — это лица пожилого и старческого возраста с тяжелыми сопутствующими заболеваниями, высоким риском хирургического вмешательства и зачастую низким социальным статусом.

Не вызывает сомнений, что знание ультразвуковой анатомии и патофизиологии венозной системы нижних конечностей позволяет установить правильный диагноз и определить лечебную тактику.

Задачами исследования при этом являются:

- определение зоны гипертензии венозного оттока и уровень вено-венозных рефлюксов в магистральных венах;
- уточнение основных источников вено-венозного сброса в перфорантных венах;
- оценка состояния глубоких вен и магистральных артерий конечностей.

Когда хронические заболевания вен приводят к трофическим изменениям кожи, интраоперационная травматизация крайне нежелательна. Предпочтительно выполнять миниинва-

живные доступы с использованием эндовенозной термооблитерации либо склеротерапии.

Для устранения вено-венозного рефлюкса у этой категории пациентов можно использовать склеротерапию как самостоятельный метод облитерации перфорантных вен в зоне трофических нарушений.

Владение техникой эхо-контролируемой foam-form склеротерапии на данный момент позволяет отказаться от оперативного лечения у пациентов с тяжелой сопутствующей патологией.

Индивидуальный подход к каждому больному с оценкой степени периоперационных рисков по-прежнему остается залогом успешного лечения.

Все способы стационарзамещающего лечения, применяемые в амбулаторных условиях, должны удовлетворять следующим требованиям:

а) они должны нести минимальный риск развития общих и местных осложнений, таких как тромбоз глубоких вен, повреждение сосудов и нервов, некроз тканей и др.;

б) обеспечивать максимальную эффективность и надежность при устранении пораженных вен;

в) малая травматичность должна сочетаться с высокой косметичностью вмешательств;

г) техника вмешательства не должна быть чрезмерно сложной, а сама операция длиться не более одного часа;

д) через 2–3 часа после вмешательства больной не должен ощущать выраженной боли и иметь системных нарушений (тошнота, головокружение и т.п.).

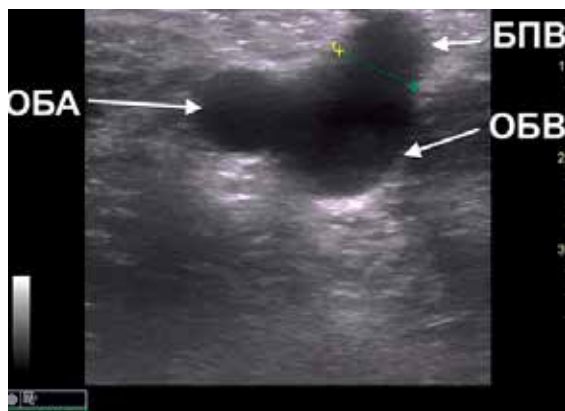Учитывая особенности организма пожилых пациентов и высокий риск хирургических операций, при решении вопроса о показаниях к операции следует выбирать тот вариант лечения, который будет максимально безопасен для больного. Именно поэтому предпочтение следует отдавать миниинвазивным оперативным вмешательствам, не требующим общего наркоза.

При отборе пациентов для амбулаторного оперативного лечения учитываются следующие параметры:

- **соматическое состояние** — наличие у пациента заболевания, имеющего нестабильный или прогрессирующий характер течения, всегда должен быть поводом для отказа в амбулаторной хирургической операции;
- **возраст** амбулаторного больного, как правило, не должен превышать 65 лет, хотя возможны индивидуальные исключения;
- **вес** — пациент не должен страдать ожирением выше 2-й степени, так как 3-я и 4-я его степень существенно увеличивают риски вмешательства;
- **калибр магистральной подкожной вены:** хирургический критерий отбора больных включает в себя местные факторы, имеющие принципиальное значение по время выполнения операции, способные повлиять на ее ход и продолжительность. Из таких факторов первостепенное значение имеет диаметр магистральной подкожной вены. В нашей практике наибольшее клиническое значение имел диаметр непосредственно сафено-фemorального соустья (рис. 5.1). После эндовенозной облитерации вены с СФС более 12 мм повышается риск ее реканализации. Аневризматические расширения, располагающиеся ниже, под остиальным клапаном, могут быть гораздо более значительного диаметра, их размер имеет меньшее значение для течения послеоперационного периода.

Значительные аневризматические расширения могут усугубить послеоперационный болевой синдром. Это связано с тем, что эндовенозная термооблитерация магистральных подкожных стволов неизбежно приводит к возникновению в подкожной клетчатке значительной массы некротизированной ткани. Это, в свою очередь, сопровождается усилением болевого синдрома в послеоперационном периоде, что неблагоприятно сказывается на качестве жизни таких пациентов;

- **количество варикозно расширенных притоков:** значительный калибр и количество варикозно расширенных притоков может потребовать анестезиологического сопровождения, которое невозможно или сложно создать в амбулаторных условиях. Варианты анатомического строения подкожной венозной сети, такие, например, как образование S-типа расположения БПВ тотчас ниже сафено-феморального соустья, может потребовать расширенной минифлебэктомии. Травматичность расширенной минифлебэктомии в конечном итоге может стать выше травматичности удаления БПВ по Бэбкоку;



**Рис. 5.1.** Измерение диаметра сафено-феморального соустья. Для миниинвазивных вмешательств диаметр не должен превышать 12 мм

- **варианты анатомического строения подкожных вен:** извитой ход вены, наличие внутрипросветных препятствий для проведения световода/электрода после предшествующей склеротерапии, плексиформное соустье — это факторы, также ограничивающие применение миниинвазивных технологий. Однако стоит заметить, что при наличии определенного опыта у флеболога вышеперечисленные факторы можно преодолеть, не увеличив значительно время оперативно-



го вмешательства. Применение склеротерапии в таких случаях может значительно облегчить задачу;

- **социально-психологический статус** — целый комплекс общественных отношений пациента, его социального положения и психологических установок. Так, в частности, низкий уровень образования и социального положения может привести к неправильному поведению больного в послеоперационном периоде и послужить причиной развития осложнений;
- **комплаентность** — отношение к выполнению врачебных рекомендаций. Низкая комплаентность также может значительно ухудшить результаты лечения пациента.

Существуют ситуации, когда пациенту противопоказано плановое вмешательство как в поликлинике, так и в стационаре:

- острый тромбоз глубоких вен нижних конечностей;
- клинически установленная тромбофилия (наличие в анамнезе множественных ретромбозов, требующее неопределенно длительной профилактики антикоагулянтами);
- хроническая ишемия нижних конечностей 2Б и тяжелее;
- беременность и сопутствующая патология, требующая первоочередного лечения;
- невозможность создания адекватной компрессии после вмешательства у пациентов, страдающих ожирением;
- невозможность активизации больного после вмешательства.

**Почему предпочтительно лечение именно в амбулаторных условиях?**

Существует целый ряд преимуществ хирургического лечения хронических заболеваний вен в амбулаторных условиях. Эти преимущества имеют высокий приоритет, как для конкретного больного, так и для системы здравоохранения в целом:

- снижается риск тромбоэмболических осложнений за счет ранней активизация больного сразу после хирургического вмешательства;

- пациенты, оперируемые в амбулаторном порядке, имеют гораздо меньший риск послеоперационных инфекционных осложнений, так как в амбулаторном звене отсутствует проблема госпитальной инфекции. Эта проблема особенно актуальна для пациентов с трофическими язвами, так как зачастую к сапрофитной флоре присоединяется синегнойная инфекция;
- полная амбулаторность процедуры не требует дополнительных затрат на оплату койко-дней;
- трудоспособность пациента не теряется, он может вернуться к труду в день операции;
- предоперационная подготовка пациента гораздо проще, поскольку не нужен наркоз;
- нахождение в лечебном учреждении занимает не более 2 часов. Данный факт значительно повышает количество пролеченных пациентов.

**Оптимальный стационарзамещающий алгоритм** лечения пациентов с хронической венозной недостаточностью в стадии трофических расстройств включает в себя:

- облигатно — компрессионную терапию (многокомпонентный бандаж либо противоязвенный набор компрессионных гольфов двух видов, обеспечивающий давление на уровне 3-го класса компрессии в дневное время, когда пациент активен, и давление на уровне 1-го класса компрессии во время отдыха в ночное время);
- устранение вертикального сброса путем эндовенозной термооблитерации. Альтернатива — ЭХО-контролируемая склеротерапия;
- минифлебэктомию притоков и/или foam-form склерооблитерацию притоков и перфорантных вен;
- по показаниям — послойную дерматолипэктомию и кожную пластику.

*Пример амбулаторного лечения трофической язвы. В результате комбинированного лечения эпителизация достигнута на 18-е сутки (рис. 5.2).*

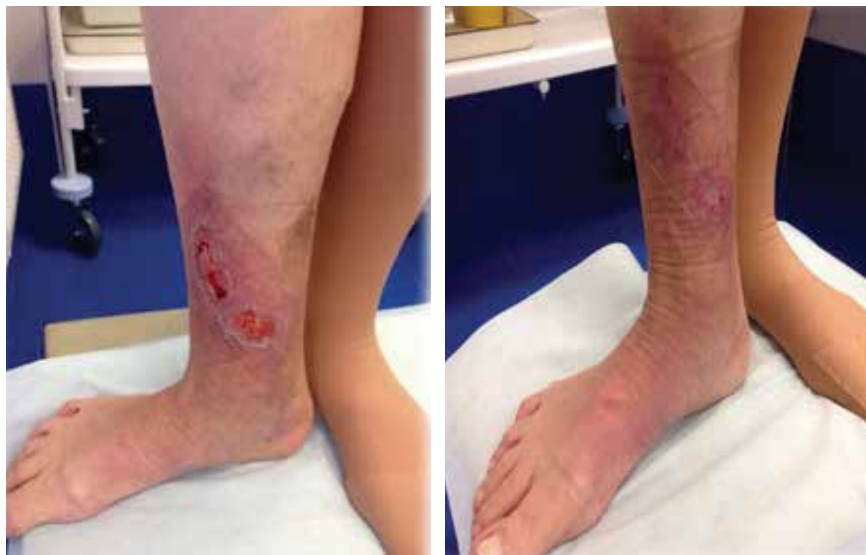

Рис. 5.2. Результаты комбинированного амбулаторного лечения трофической язвы

Эхо-контролируемая foam-form склерооблитерация магистральных вен выполняется:

- пациентам, которым проведение комбинированной флебэктомии и/или ЭВЛО (РЧО) не показано из-за наличия декомпенсированной сопутствующей патологии и анатомических особенностей венозной системы нижних конечностей;
- при рецидивах варикозной болезни, после неоднократно проведенных оперативных вмешательств, когда рецидивные вены имеют нелинейный ход или незначительный диаметр, что затрудняет проведение стандартных оперативных вмешательств;
- при неэффективной облитерации после проведения ЭВЛО (РЧО).

За время существования склеротерапии появилось множество модификаций метода.

Наиболее известные:

- английская школа: методика отличается тем, что введение препарата начинается с дистальных участков к проксимальным. Притоки пунктируются и заклеиваются одновременно с магистральными венами;
- итальянская школа, когда склеротерапия проводится через ангиографический катетер, вена прижимается к катетеру тумесцентной анестезией. Надфасциальные притоки удаляются при помощи минифлебэктомии;
- французская школа — препарат вводят от проксимального участка к дистальному.

Все вышеописанные методики показали свою эффективность, а потому различия между ними не считаются принципиальными.

Однако есть моменты, вероятно, существенно влияющие на результаты склеротерапии:

1. При выполнении методики выполняется элевация конечности.
2. Просвет вены максимально освобождается от крови, которая быстро нейтрализует склерозант за счет буферной системы плазмы.
3. Удаление крови достигается промыванием вены физиологическим раствором перед введением склерозанта и (в случае итальянской методики) тумесцентной анестезией.
4. Введение склерозанта выполняется либо из нескольких доступов, либо при помощи катетера, то есть склерозант максимально равномерно должен распределиться и обработать вену по всей ее длине.

Ниже мы приводим методику, которая выполняется в НМХЦ им. Н.И. Пирогова.

## Техника проведения эхо-контролируемой склеротерапии

Во время пункции датчик ультразвука устанавливается параллельно пунктируемой вене. Такая установка датчика позволяет видеть пунктируемую вену в продольном срезе. Ультразвуковой контроль обеспечивает не только точность попадания в просвет сосуда, но и позволяет контролировать продвижение (распространение) склерозирующей пены до заданного участка (СФС, СПС). Склеропена гиперэхогенна, и по этой причине процесс ее введения отчетливо прослеживался на экране монитора. Визуализация пены позволяет осуществлять контроль ее продвижения в динамике, что повышает безопасность склерооблитерации. С внедрением в клиническую практику пенной эхо-контролируемой склеротерапии необходимость подведения препарата к сафено-фemorальному и сафено-поплитеальному соустью отпала, так как пузырьки склеропены, попадая в просвет вены, вытесняют кровь из ствола, достигая терминального отдела спонтанно.

Обработка операционного поля производится стандартно.

При возвышенном положении конечности производится пункция ствола БПВ (МПВ) внутривенным катетером 16–18 G (рис. 5.3, а и б) в 2 или 3 точках: первая точка вкола катетера выполняется на 10–15 см дистальнее СФС (СПС), вторая — на границе рефлюкса. Если рефлюкс субтотальный, выполняется дополнительный доступ в  $n/3$  бедра. Отдельно пунктируются притоки магистральных вен. Затем под контролем ультразвука в ствол магистральной вены вводится не более 10 мл пенной формы склерозанта (рис. 5.3, в, г, д, е). Если перед выполнением эхо-контролируемой foam-form склерооблитерации магистральных вен выполнено обследование пациента и было установлено отсутствие овального окна, то возможно введение более 10 мл склерозирующей пены.

Пена готовится по методу Tessari из расчета 2 мл склерозанта на 4–6 мл воздуха (углекислого газа). Для приготовления пены потребуется два одноразовых шприца по 10 мл и один

трехходовой кран. В первый шприц набирается склерозант, во второй — воздух (либо углекислый газ). Приготовленные, заполненные шприцы соединяются трехходовым краном. Затем выполняется около 20–30 быстрых проходов раствора, в результате чего формируется стойкая пена.

Во избежание развития тромбоза глубоких вен после попадания склеропены в просвет облитерируемой вены целесообразно выполнять пережатие зоны сафено-фemorального (сафено-поплитеального) соустья ребром ладони, тугой марлевой салфеткой, датчиком ультразвука или другим способом, с целью уменьшения попадания пузырей пены в общую бедренную вену (ОБВ), а также для создания максимального воздействия скле­розирующей пены на заданном участке вены. Длительность создаваемого давления, как правило, составляет не более 1–3 мин.

Также возможно проведение микропенной склеротерапии притоков подкожных вен в сочетании с оперативным вмешательством (ЭВЛО, РЧО) как замена методу минифлебэктомии. При этом выполняется либо склеротерапия, либо минифлебэктомия, так как выполнение склеротерапии при отсутствии целостности венозного русла может привести к нежелательным последствиям (истечение склерозанта в паравазальные ткани). В том случае, если минифлебэктомия все же была выполнена, но не качественно, то склерооблитерация проводится не ранее 5 суток после проведенного оперативного вмешательства.



# FIBRO-VEIN™

3 1 .5 .2 %

ВЫБОР ПРОФЕССИОНАЛОВ ДЛЯ СКЛЕРОТЕРАПИИ



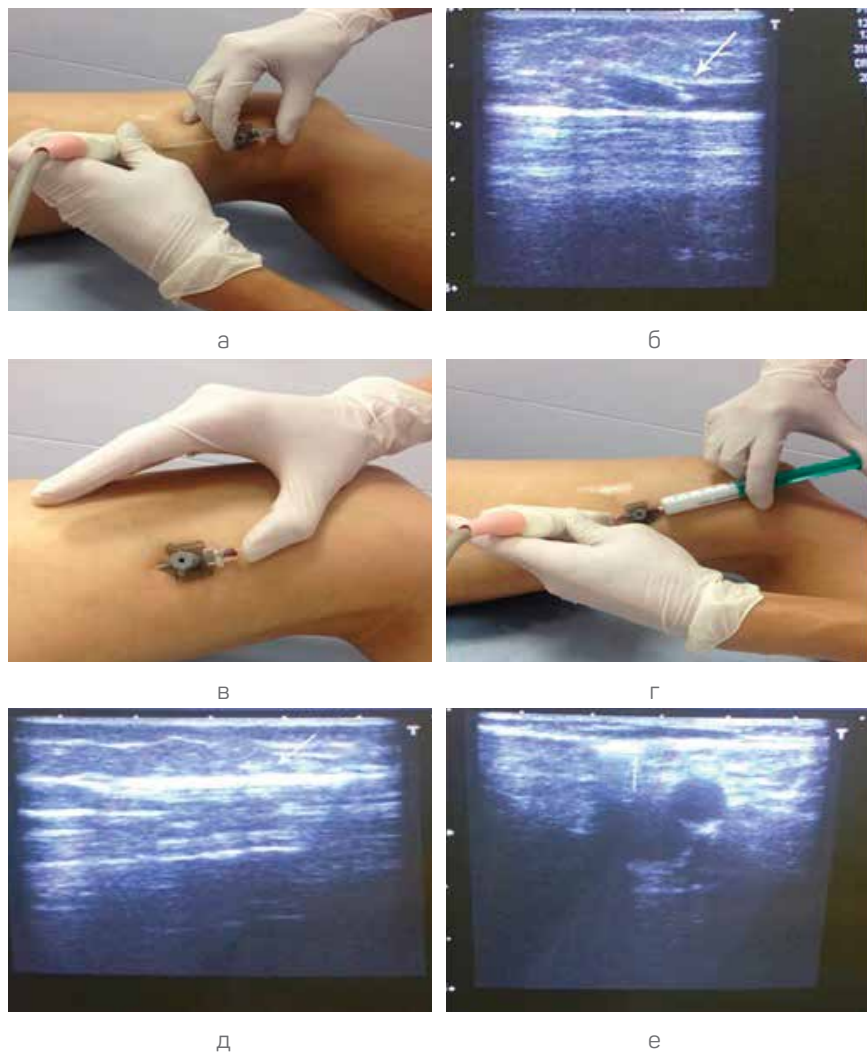Владелец регистрационного удостоверения  
и выпускающий контроль качества  
СТД Фармасьютикл Продактс Лтд  
Плоу Лейн, Херефорд, HR4 OEL, Великобритания

Официальный представитель в РФ  
ООО «МЕДИ РУС», Россия, 121609  
Москва, ул. Осенняя, 4, корп. 1  
+7 (495) 374-04-56, доб. 151, 173  
fibro vein@medirus.ru  
www.fibro vein.ru  
www.medirus.ru

**STDP** Pharmaceutical

На правах рекламы

Торговое название: ФИБРО-ВЕЙН® (FIBRO-VEIN®). Международное непатентованное название: натрия тетрадецилсульфат. Лекарственная форма: 3%, 1%, 0.5%, 0.2% растворы для внутривенного введения. Фармакотерапевтическая группа: веносклерозирующее средство. Имеются противопоказания. Перед использованием необходимо ознакомиться с инструкцией по медицинскому применению. Регистрационный номер П N014787/01



**Рис. 5.3.** Проведение foam-form склерооблитерации ствола БПВ:  
а – пункция ствола БПВ левой нижней конечности;  
б – УЗ-контроль пункции;  
в – игла в просвете ствола БПВ;  
г – введение микропены в ствол БПВ;  
д – продвижение микропены по стволу БПВ (УЗ-контроль);  
е – микропена достигла СФС (УЗ-контроль)



## Особенности поведения пациентов после проведения foam-form склеротерапии магистральных вен

После выполнения стволовой склеротерапии накладывается пелот по ходу стволов магистральных вен и создается адекватная эластическая компрессия конечности (компрессионные чулки 2-го класса). Срок непрерывной компрессии после составляет 2 суток, с последующим ношением компрессионного трикотажа в течение дня на протяжении 2–3 недель. Обязательным условием являлась активизация пациента. Сразу после процедуры пациент совершает пешую прогулку — 30–40 мин.

Через 7–10 дней после склеротерапии крупных вен в просвете сосуда образуются так называемые «коагулы», которые представляют собой продукты распада форменных элементов крови. Визуально клиническая картина сходна с тромбофлебитом, однако это не совсем так. Содержимое «коагул» — черная дегтеобразная кровь, которую возможно удалять из просвета вены в двухнедельный срок, пункционно. В противном случае кожа над веной пигментируется.

В течение всего курса склеротерапии не рекомендуется:

- посещение бань, саун, принятие горячих ванн («расклеивание» склерооблитерированных вен, риск развития тромбоза глубоких вен);
- длительные статические нагрузки (риск развития тромбоза глубоких вен);
- принятие солнечных ванн (возникновение гиперпигментации кожи);
- воздержаться от перелетов на самолете около 2 недель после последней процедуры (риск развития тромбоза глубоких вен);
- воздержаться от эпиляции на срок от 2 недели.

В остальном образ жизни пациента не ограничивается.

## Минифлебэктомия

Минифлебэктомия — удаление варикозно расширенных притоков через проколы. Данная методика применяется для удаления надфасциально расположенных притоков любого диаметра. Анестезия — инфильтрационная. Суть этого метода заключается в выведении и удалении варикозно расширенных венозных ветвей с помощью специальных крючков из отдельных проколов кожи 1–2 мм. Вены при этом не перевязывают, проколы не требуют ушивания, а гемостаз достигается эластической компрессией. Спустя несколько месяцев послеоперационные кожные рубцы практически не видны.

## Кожная пластика трофической язвы

Для трофических язв венозной природы в большинстве случаев достаточно вышеперечисленных мероприятий. Не более 5% трофических язв, наблюдаемых амбулаторно, нуждаются дополнительно в кожной пластике.

Это, как правило, язвы посттромботической и смешанной этиологии.

Кожная пластика язвы выполняется в случае, если язва глубокая и сроки самостоятельной эпителизации после устранения рефлюкса предполагаются большие.

Длительный анамнез хронической венозной гипертензии приводит к развитию липодерматосклероза. В результате происходит замещение эластических структур подкожно-жировой клетчаткой, фасции рубцуются — мышечно-венозная помпа голени оказывается в соединительнотканном футляре, значительно ухудшающим ее работу.

Такие патологические изменения называются «компаратмент-синдром».

Трофические изменения, обусловленные недостаточностью перфорантных вен, усугубляют его прогрессирование. Таким образом, нарушения венозного оттока вызывают тро-

фические изменения в коже, а эти изменения, в свою очередь, ухудшают гемодинамические условия в коже.

Радикальное удаление рубцово-измененной фиброзированной подкожно-жировой клетчатки у таких пациентов патогенетически оправдано. Данная процедура называется *shave-therapy*.

Также в случае выраженного компартмент-синдрома необходимо рассматривать фасциотомию в комплексном составе лечения трофической язвы.

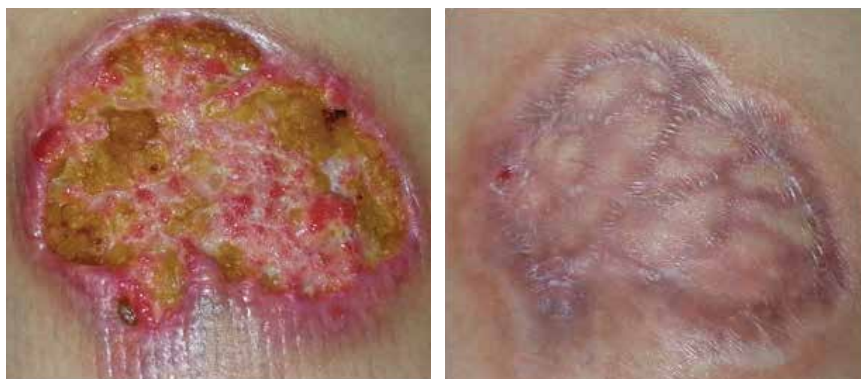Целесообразнее выполнять послойную дерматолипэктомию (*shave-therapy*) с одномоментной кожной пластикой (по Тиршу либо при помощи дерматома) (рис. 5.4).

Методика *shave-therapy* направлена на превращение «хронической» язвы в «острую».

Операция выполняется под местной либо проводниковой анестезией.

Грануляции удаляются, дно язвы выскабливается скальпелем до капиллярного кровотечения.

На дно раны выкладываются островки кожи, взятой с контралатерального бедра, и мазевая сетчатая повязка. Первые несколько дней на перевязке выполняется смена только верхних слоев повязки.



а

б

Рис. 5.4. Трофическая язва до (а) и после (б) кожной пластики

В качестве альтернативы *shave-therapy* многими исследователями рекомендуется гидрохирургический дебридмент (удаление некротических тканей и экссудата при помощи гидропрепаровки). Аппарат для гидрохирургической обработки, одновременно с подачей воды, создает вакуум, удаляя детрит.

Также щадящим методом хирургической обработки язвы является ультразвуковой дебридмент.

Для очищения язвы широко используются протеолитические ферменты (трипсин, химотрипсин, коллагеназа).

Довольно эффективный, но не нашедший широкого применения по эстетическим соображениям биохимирургический метод очищения язвы — *Lavral* (личиночный). Личинки зеленых мушек продуцируют мощнейшие ферменты, растворяющие и некротические ткани, и микроорганизмы.

## Компрессионная терапия

Принципиальным условием, необходимым для закрытия венозных трофических язв и предотвращения их рецидива, является применение адекватной эластической компрессии нижних конечностей, направленной на нормализацию венозного оттока.

Показано, что заживление язвы происходит быстрее при использовании многокомпонентных бандажей из бинтов короткой и средней растяжимости. Завершающим компонентом биндажа являются адгезивные фиксирующие бинты или компрессионный гольф.

Компрессионный биндаж увеличивает скорость кровотока, улучшает микроциркуляцию за счет интенсификации капиллярного кровотока, уменьшает артериоло-венулярное шунтирование.

Если пренебречь эластичной компрессией в лечении венозных трофических язв, используя сугубо медикаментозное и местное лечение, эффективность будет стремиться к нулю.

На практике далеко не всегда удается создать адекватную компрессию при помощи эластичных бинтов. Пациентов не-

# mediven® ulcer kit

**Инновационная разработка компании medi  
для лечения венозных язв**

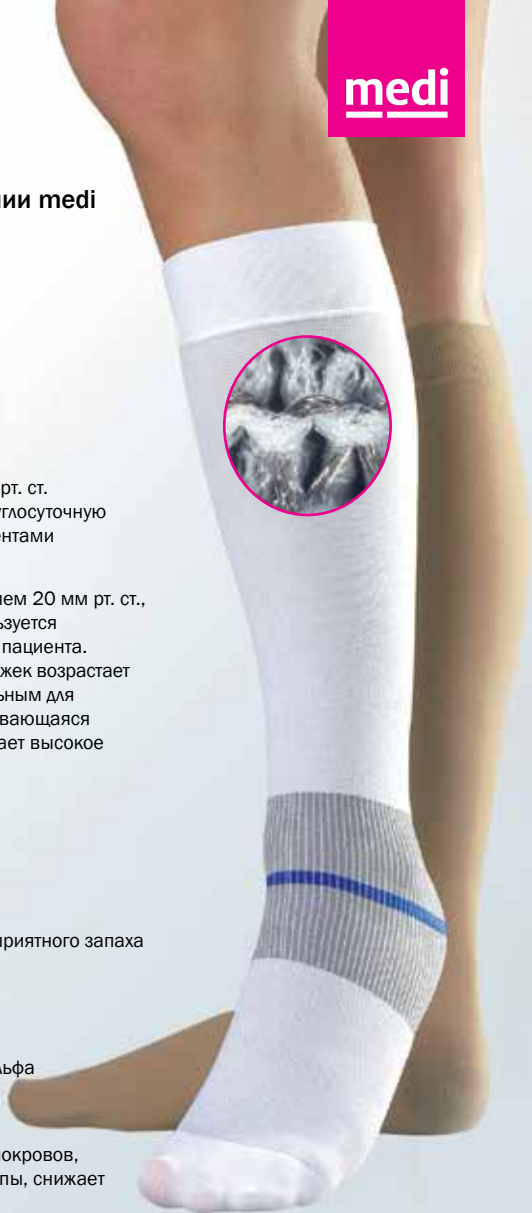
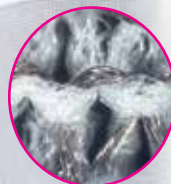
## Набор компрессионных гольфов двух видов

Первый гольф **mediven ulcer** с давлением 20 мм рт. ст. на уровне лодыжек обеспечивает умеренную круглосуточную компрессию, которая хорошо переносится пациентами в течение 24 часов.

Второй гольф **mediven ulcer plus**, также с давлением 20 мм рт. ст., надевается поверх гольфа **mediven ulcer** и используется в течение дня в период двигательной активности пациента. При этом уровень давления покоя в области лодыжек возрастает до 40 мм рт. ст. Такое давление является оптимальным для лечения трофических язв. В то же время, увеличивающаяся поверхностная жесткость материалов обеспечивает высокое рабочее давление.

- ✓ **Круглосуточная градуированная компрессия**  
с дифференцированным подходом:  
в ночное время – 20 мм рт. ст.,  
в дневное – 40 мм рт. ст. и выше
- ✓ **Элементарное серебро**  
предупреждает образование характерного неприятного запаха
- ✓ **Мягкая резинка**  
надежно фиксирует, не врезается в кожу
- ✓ **Цветовой код**  
служит для правильного позиционирования гольфа  
на стопе и быстрого определения размера
- ✓ **Отверстие под пальцами**  
позволяет контролировать состояние кожных покровов,  
осуществлять гигиенический уход за кожей стопы, снижает  
риск падения при ходьбе
- ✓ **Удобство и комфорт при использовании**  
обеспечивается оптимальным давлением каждого гольфа:  
легко надевать и снимать, не причиняя при этом боли



**medi. Почувствуйте себя лучше.**

легко научить правильно накладывать бандаж, также нелегко четко соблюдать степень компрессии.

Комплаентность пациентов, особенно пожилого возраста, значительно повышается при использовании противоязвенного набора компрессионных гольфов двух видов. Первый гольф, называемый также лайнером (обычно в наборе их одна пара, для смены в случае загрязнения), создает давление, соответствующее 1-му классу компрессии (20 мм рт. ст. на уровне лодыжек). Такая умеренная круглосуточная компрессия хорошо переносится пациентами в течение 24 часов. Некоторые производители интегрируют в состав лайнеров элементарное серебро, что предупреждает образование характерного неприятного запаха и усиливает уверенность пациентов в себе. Вторым гольфом, также с давлением 20 мм рт. ст. на уровне лодыжек, надевается поверх лайнера и используется в течение дня в период двигательной активности пациента. При этом уровень давления покоя в области лодыжек возрастает до 40 мм рт. ст., что соответствует 3-му классу компрессии. Такое давление является оптимальным для лечения трофических язв. В то же время увеличивающаяся поверхностная жесткость материалов обеспечивает высокое рабочее давление. Таким образом, используя противоязвенный набор компрессионных гольфов, пациент имеет возможность самостоятельно создавать корректную круглосуточную градуированную компрессию с дифференцированным подходом в ночное и в дневное время суток, а также легко надевать и снимать гольфы, не причиняя при этом боли.

### Интермиттирующая пневмокомпрессия

Одним из эффективных дополнительных методов лечения венозных трофических язв является интермиттирующая пневмокомпрессия.

Аппарат представляет собой многокамерные манжеты с компрессором. В камеры под определенным давлением

и определенной последовательностью нагнетается воздух, создавая компрессию. Параметры давления, времени и порядок компрессии манжет регулируются.

Эффективность процедуры при борьбе с отеками связана с тем, что, помимо венозного кровообращения, стимулируется лимфатический отток.

В инструкции противопоказанием к процедуре является наличие в анамнезе тромбоза давностью менее 6 месяцев. Безусловным преимуществом является то, что данную процедуру пациент может проводить самостоятельно, в домашних условиях.

### Цинк-желатиновая повязка

Цинк-желатиновая повязка Унны — Кефера является довольно популярным способом бандажирования. Паста готовится в аптеке:

Zinci oxydati	150,0
Gelatini	150,0
Glycerini	250,0
Aq. destill.	450,0

Повязка Унны — Кефера позволяет длительно поддерживать на физиологическом уровне, в отличие от других многослойных бандажей, водный и температурный баланс кожи, защищает регенерирующую поверхность от повреждений, инфекции.

На данный момент существует уже готовая аптечная форма цинкового бинта «Вароласт».

### Туалет язвы

Как правило, выполняется пациентом в домашних условиях самостоятельно, ежедневно, под душем. Необходимо щадящее очищение язвы водой с пеной из хозяйственного мыла, без механических усилий (недопустимы щетки, мочалки и т.д.). После душа вновь накладывается лечебная повязка.

## Системная терапия

Согласно рекомендациям Общества сосудистых хирургов и Американского венозного форума 2014 г., применение системной антибактериальной терапии при венозных трофических язвах нецелесообразно. Это связано с тем, что бактерии, персистирующие в язве, в подавляющем большинстве случаев являются сапрофитами. Избавление от питательной среды (фибрин, некротической ткани, экссудата и т.д.) приводит к значительному снижению количества бактерий в язве.

Антибактериальные препараты назначаются лишь в случае выраженного перифокального воспаления подкожно-жировой клетчатки.

Нередко все же, помимо сапрофитной флоры, присоединяется синегнойная инфекция. В таких случаях целесообразно применять местные препараты, меняющие рН раны в сторону кислотности, поскольку синегнойная палочка в кислой среде погибает.

К таким препаратам можно отнести ацербин, содержащий бензойную, яблочную и салициловую кислоты.

В комплексной терапии длительно трофических язв, у пациентов с декомпенсированными формами ХВН успешно зарекомендовали себя флебопротекторы диосминового ряда, а также препараты «Актовегин» и «Сулодексид». Актовегин, являясь многокомпонентным препаратом, обладает различными эффектами. Он увеличивает утилизацию кислорода и глюкозы, повышая тем самым продукцию АТФ митохондриями и защищая клетки от ишемии. Помимо этого препарат оказывает эндотелиопротективное действие и улучшает микроциркуляцию в тканях.

Для туалета язвы в случае присоединения синегнойной инфекции можно использовать уксусную кислоту в разведениях менее 1%.





# АКТОВЕГИН®

энергия жизни



**Антигипоксанта с комплексным нейропротективным и метаболическим действием для терапии различных заболеваний нервной системы, а также патологий периферических артерий и вен**

- Метаболические и сосудистые нарушения головного мозга (различные формы недостаточности мозгового кровообращения, деменция, черепно-мозговая травма)
- Периферические сосудистые (артериальные и венозные) нарушения и их последствия
- Диабетическая полинейропатия
- Заживление ран (язвы различной этиологии, ожоги, трофические нарушения)

## **Сокращенная информация по применению препарата Актовегин®**

**Торговое название препарата:** Актовегин®. **Активное вещество:** депротенинизированный гемодериват крови телят.  
**Лекарственная форма:** раствор для инфузий (в растворе натрия хлорида 0,9%; в растворе декстрозы), раствор для инъекций, таблетки, покрытые оболочкой. **Показания к применению.** Метаболические и сосудистые нарушения головного мозга (в т.ч. ишемический инсульт, черепно-мозговая травма; только для таблеток: деменция). Периферические (артериальные и венозные) сосудистые нарушения и их последствия (артериальная ангиопатия, трофические язвы); диабетическая полинейропатия (для всех, кроме инфузий в р-ре декстрозы). Профилактика и лечение лучевых поражений кожи и слизистых оболочек при лучевой терапии. **Противопоказания.** Гиперчувствительность к препарату Актовегин® или аналогичным препаратам. Только для раствора для инъекций и инфузий: декомпенсированная сердечная недостаточность, отек легких, олигурия, анурия, задержка жидкости в организме. **С осторожностью.** Только для таблеток: сердечная недостаточность II и III степени, отек легких, олигурия, анурия, гипергидратация; беременность, период лактации. Только для раствора для инъекций и для инфузий: гиперхлоремия, гипернатриемия; дополнительно только для раствора для инфузий в р-ре декстрозы: сахарный диабет. **Способ применения и дозы.** **Р-р для инфузий:** в/в или в/а по 250-500 мл (1000-2000 мг) в сутки. **Р-р для инъекций:** в/а, в/в (в т.ч. и в виде инфузии) от 5 до 50 мл (200-2000 мг) в сутки, в/м по 5 мл (200 мг) в сутки. Для инфузий и инъекций: скорость введения около 2 мл/мин. Дозировка и длительность курса лечения определяется индивидуально согласно симптоматике и тяжести заболевания. **Таблетки:** внутрь по 1-3 таб. 3 раза в день. Дозировка и длительность курса лечения определяется индивидуально согласно симптоматике и тяжести заболевания. **Полная информация о способах применения и дозах, используемых при различных заболеваниях и состояниях, содержится в инструкции по медицинскому применению препарата. Побочное действие.** Аллергические реакции вплоть до анафилактического шока. **Полная информация по препарату содержится в инструкции по применению.**

Информация для специалистов здравоохранения.

Дата выхода рекламы: сентябрь 2016.

ООО «Такеда Фармасьютикалс»: 119048, г. Москва, ул. Усачева, дом 2, стр. 1.  
Телефон: +7 (495) 933 55 11, Факс: +7 (495) 502 16 25

[www.actovegin.ru](http://www.actovegin.ru)  
[www.takeda.com.ru](http://www.takeda.com.ru)

### Топические стероиды

Использование стероидов короткими курсами (7–10 дней) весьма эффективно при «венозной экземе» для улучшения трофики измененной кожи. Использование стероидов в виде спреев целесообразно у пожилых людей с поверхностными эрозиями и выраженной лимфореией. В зоне шелушения вокруг язвы возможно нанесение гормональных мазей.

Непосредственно в зоне некроза применение топических стероидов нецелесообразно.

### Влажное заживление язвы

G. Winter (1962) и H. Maibach (1963) предложили теорию влажного заживления трофических ран. По мнению авторов, необходимо создать благоприятный климат для стимуляции аутолитического очищения раны, стимуляции процессов регенерации, деления фибробластов. Под действием влажной среды активируются ферменты, которые расщепляют фибрин и некротические ткани. Вместе с тем влажная среда ускоряет процесс эпителизации, в таких условиях образуется менее грубый рубец и более рыхлая соединительная ткань.

На данный момент существует целый ряд специальных повязок и раневых покрытий, создающих необходимые условия (определенную температуру, рН и влажность среды, сорбцию избыточного экссудата и др.) для активации аутолитических процессов и регенерации кожи (альгинаты, гидрогели, гидроколлоидные повязки, губки и др.).

Такие повязки не прилипают к раневой поверхности, их хорошо моделировать на поверхности любой конфигурации, легко и безболезненно удалять без повреждения грануляций и эпителия.

Для инфицированных ран в фазу избыточной экссудации целесообразно использовать **альгинаты** (Suprasorb A, Sorbalgon, Альгипор, SeaSorb, Keltostat, Tegagen, Silvercel). Альгинат кальция при контакте с отделяемым из раны превращается в альгинат

натрия, имеющий желеобразную консистенцию. Этот субстрат поглощает экссудата в 20 раз больше, нежели сухое вещество.

По прекращении экссудации целесообразно перейти на гидроколлоидные повязки, поскольку в ране остаются сухие фрагменты, препятствующие заживлению. Альгинаты прекращают использовать при появлении эпителизации.

**Гидроколлоидные раневые покрытия** (Comfeel, Transparent, Hydrocoll, Suprasorb H, DuoDerm, Granuflex, Tegaserb) покрыты полупроницаемой полиуретановой мембраной. Их отличает хорошая впитывающая способность. Используются для поверхностных ран со слабой и средней экссудацией. Целесообразно использовать такие повязки для неинфицированных ран. Повязка может оставаться на ране 5–7 дней.

**Полупроницаемые пленки** (OpSite, Hidrofilm, Suprasorb F, Tegaderm, Bioclusive) состоят из прозрачного тонкого листка полимера, покрытого с одной стороны липким акрилатом. Они надежно адгезируются на поверхности ВТЯ, хорошо моделируют физиологические изгибы конечности, позволяют визуально контролировать раневой процесс.

**Губки** (Biatain, PermaFoam, Alevin, Suprasorb P, Cavi-Care, ComboDerm, Cutinova) представлены гидрофильной полимерной пеной, покрытой полупроницаемым полиэстером или силиконом. Обеспечивают хороший барьер для воды и раневого экссудата, препятствуют бактериальному загрязнению. Эффективно поглощают избыточный экссудат, поддерживая раневую поверхность во влажном состоянии. Хорошо моделируют физиологические изгибы конечности. У пациентов с чувствительной кожей, как правило, применяются губки без липкого края, что требует дополнительной фиксации. Некоторые губчатые раневые покрытия (Альгимаф, Гешиспон, Дигиспон, Сангвикол) включают в свой состав антисептики, ферменты и стимуляторы репарации.

**Гидрогели** (Телеран, Suprasorb, Opragel, Tegagel, Comfeel, Purilon Gel, Intrasite, NU — Gel) представляют собой природ-

ные или синтетические «сшитые» полимеры, которые благодаря гидрофильным центрам абсорбируют и удерживают в своей структуре значительное количество воды и набухают, но при этом не растворяются. Изготавливают их в виде пластин или аморфной массы. Они состоят на 4–10% из гидрофильного полимера и на 90% из иммобилизованной воды. Основным механизмом лечебного действия гидрогелей заключается в создании под ними на ране влажной среды (даже при полном отсутствии экссудата) с одновременным удалением избыточного экссудата, бактерий, размягчением сухих некротических тканей и стимуляцией аутолитического очищения.

Таким образом, клинический опыт показывает, что современное комплексное лечение с использованием минимально инвазивных технологий позволяет добиться эффективного заживления трофических язв. В настоящее время ведутся исследования обоснованности и эффективности минимально инвазивных методов ASVAL и CHIVA, в основе которых заложены принципы коррекции гемодинамических нарушений венозного оттока.

Современная медицина пока не обладает средствами радикальной профилактики и лечения хронических заболеваний вен, а несвоевременная диагностика приводит к большому числу запущенных форм.

Несколько десятилетий назад хирургический метод лечения был беспрекословно ведущим, и, даже более того, считался единственным, заслуживающим серьезного внимания, но сейчас нередко наблюдается другая крайность — попытки преподнести фармакотерапию как основу лечения, а остальные методы лечебного воздействия считать дополнением к «фармакотерапевтическому базису».

Арсенал фармакологических средств, применяемых для лечения хронической венозной недостаточности нижних конечностей (ХВННК), постоянно увеличивается. Наряду с расширением спектра медикаментозных препаратов, расширились и научные поиски патогенетических аспектов в развитии ХВН.

Одной из таких современных концепций стала эндотелио- и ангиопротекция.

Различные концепции патогенеза хронических заболеваний вен нижних конечностей сходятся в одном — это, прежде всего, расстройства гемомикроциркуляции, которые возникают сначала как физиологический ответ на нарушения венозной макрогемодинамики и заканчиваются нарушениями тканевого обмена и глубокими дистрофическими изменениями в коже, подкожной клетчатке и других анатомических структурах нижней конечности.



## ГЛАВА 6

### Консервативное лечение хронических заболеваний вен нижних конечностей

У пациентов с ранними стадиями варикозной болезни, когда симптомов декомпенсации оттока крови нет, а превалируют жалобы эстетического характера, основной целью применения ангиопротекторов является в основном профилактика прогрессирования заболевания. У больных с отечным синдромом задачами фармакотерапии являются: купирование проявлений ХВН (отеков, чувства тяжести в нижних конечностях), улучшение лимфооттока, коррекция микроциркуляторных расстройств.

В большом наборе фармакологических средств наиболее изучены веноактивные препараты, относящиеся к гамма-бензопиранам. Их еще называют биофлавоноиды, подчеркивая тем самым их растительное происхождение.

Одним из первых исследователей семейства биофлавоноидов стал английский естествоиспытатель и философ Роберт Бойль (рис. 6.1), описавший содержащуюся в листьях кислоту. Дальнейшее научно обоснованное продолжение изучения флавоноидов осуществлено в начале XX столетия лауреатом Нобелевской премии венгерским химиком и фармакологом Альбертом Сент-Дьёрди (рис. 6.2), открывшим и показавшим участие в процессе окисления флавоноида — аскорбиновой кислоты, а двумя годами позже и рутина.

Детралекс — очищенная микронизированная флавоноидная фракция (МОФФ) — препарат, состоящий из 5 флавоноидов (450 мг диосмина и 50 мг гесперидина, изороифолина, линарина и диосметина) в микронизированной форме. Такое сочетание оказалось весьма эффективным как по скорости

и полноте всасывания, так и по механизму действия. Все входящие в состав Детралекса флавоноиды имеют не только самостоятельную фармакологическую активность, но и действуют синергично, потенцируя эффект друг друга.

Детралекс обладает веноотонизирующим и ангиопротективным свойствами. На венозном уровне уменьшает растяжимость вен и венозный застой. На уровне микроциркуляции снижает проницаемость, ломкость капилляров и повышает их резистентность.

Повышает венозный тонус: с помощью венозной окклюзионной плетизмографии было показано уменьшение времени венозного опорожнения, улучшение лимфатического дренажа.



Рис. 6.1. Роберт Бойль

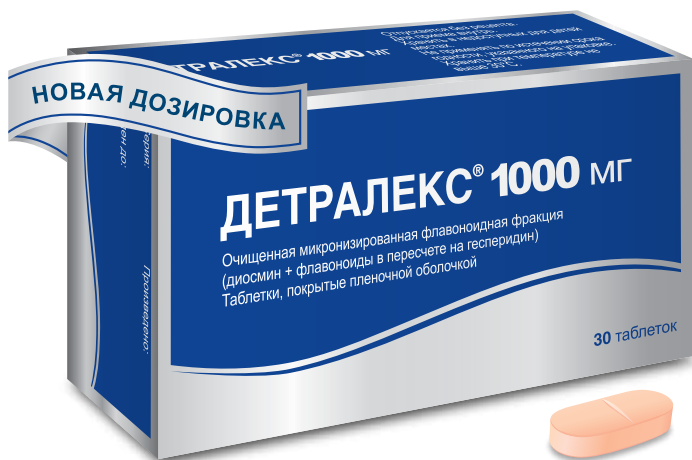

Рис. 6.2. Альберт Сент-Дьёрди

Судя по исследованиям последних лет, в том числе и рандомизированным, с двойным слепым контролем, Детралекс является поливалентным препаратом. Эффекты, продемонстрированные и доказанные в многочисленных исследованиях: лимфокинетический эффект, усиление сократительной способности вен, торможение адгезии и миграции лейкоцитов и, соответственно, защита



**ДЕТРАЛЕКС®**  **№1** в мире  
и в России<sup>1,2</sup>



- ▶ **Новая дозировка**
- ▶ **Удобство приема**
- ▶ **Высокая приверженность<sup>3</sup>**

1. По данным IMS Health 2014. Фармацевтический вестник №22 (767), стр.12-13 (для Детралекс® 500 мг).

2. По данным IMS Health Analytic Link, CSC worldwide, MAT, Q2, 2015 (для Детралекс® 500 мг).

3. Saini S.D., Schoenfeld P., Kaulback K., Dubinsky M.C. Effect of Medication Dosing Frequency on Adherence in Chronic Diseases (Влияние частоты приема лекарственных препаратов на соблюдение плана лечения при хронических заболеваниях). 2009;06(01) [PE0114930].

# ОТЕК...

# БОЛЬ...

# ТЯЖЕСТЬ...

Детралекс® – препарат №1 для лечения венозной недостаточности по результатам голосования российских врачей в рамках премии «Russian Pharma Awards 2015»!



## 1 ТАБЛЕТКА В ДЕНЬ!<sup>2</sup>

## МАКСИМУМ ДЛЯ ЗДОРОВЬЯ ВЕН!

- Способствует снятию отека, боли и тяжести в ногах<sup>2</sup>
- Быстрее действует на причину хронических заболеваний вен<sup>2,4,5</sup>



[www.detralex.ru](http://www.detralex.ru)

Краткая инструкция по применению препарата ДЕТРАЛЕКС®

**Состав\***. Очищенная микронизированная флавоноидная фракция 1000 мг; диосмин – 900 мг (90%), флавоноиды в пересчете на гесперидин – 100 мг (10%). **Показания к применению\***. Терапия симптомов хронических заболеваний вен (усталость и облегчение симптомов). Терапия симптомов венозно-лимфатической недостаточности: боль, судороги нижних конечностей, ощущение тяжести и распирания в ногах, «усталость» ног. Терапия проявлений венозно-лимфатической недостаточности: отеки нижних конечностей, трофические изменения кожи и подкожной клетчатки, венозные трофические язвы. Симптоматическая терапия острого и хронического геморроя. **Способ применения и дозы\***. Внутрь. Венозно-лимфатическая недостаточность – 1 таблетка в сутки, предпочтительно утром, во время приема пищи. Острый геморрой – до 3 таблеток в сутки. Хронический геморрой – 1 таблетка в сутки. **Противопоказания\***. Повышенная чувствительность к активным компонентам или к вспомогательным веществам, входящим в состав препарата. Не рекомендуется прием препарата кормящим женщинам. **Особые указания\***. При обострении геморроя назначение препарата Детралекс® не заменяет специфического лечения других анальных нарушений. Если симптомы не исчезают после рекомендуемого курса терапии, следует пройти осмотр у проктолога, который подберет дальнейшую терапию. **Взаимодействие с другими лекарственными средствами\***. Не отмечалось. **Беременность\***. До настоящего времени не было сообщений о нежелательных эффектах при применении препарата беременными женщинами. **Кормление грудью\***. Не рекомендуется прием препарата. **Влияние на способность управлять автомобилем и выполнять работы, требующие высокой скорости психических и физических реакций\***. Побочное действие\*. Часто: диарея, диспепсия, тошнота, рвота. **Нечасто:** колит. **Редко:** головокружение, головная боль, общее недомогание, сыпь, зуд, крапивница. **Неутраченной частоты:** болевое действие, изолированный отек лица, губ, век. В исключительных случаях – ангионевротический отек. **Передозировка\***. Фармакологические свойства\*. Детралекс® обладает венотонизирующим и ангиопротективным свойствами. Препарат уменьшает растяжимость вен и венозный застой, снижает проницаемость капилляров и повышает их резистентность. **Форма выпуска\***. Таблетки, покрытые пленочной оболочкой, 1000 мг (блистер) 10x3/6, 9x3 (пачка картонная). **Номер регистрационного удостоверения:** ЛП-003635.

\*Для получения полной информации, пожалуйста, обратитесь к инструкции по медицинскому применению лекарственного препарата или получите консультацию специалиста.

Материал для специалистов  
На правах рекламы



АО «Сервье»: 115054, Москва, Павелецкая пл., д. 2, стр. 3. Тел.: (495) 937-0700, факс: (495) 937-0701

ИМЕЮТСЯ ПРОТИВОПОКАЗАНИЯ. НЕОБХОДИМО ОЗНАКОМИТЬСЯ С ИНСТРУКЦИЕЙ

эндотелия от лейкоцитов и зоны микроциркуляции от медиаторов воспаления, отчетливое уменьшение проницаемости капилляров плюс улучшение реологических свойств крови. Таким образом, реализуется веноспецифическое противовоспалительное действие Детралекса, которое позволяет, как показали экспериментальные и клинические работы, устранить на ранних стадиях транзиторный рефлюкс, а значит влиять на предупреждение прогрессирования ХЗВ. Более того, многими исследователями Детралекс считается в настоящее время «золотым стандартом» консервативного лечения во флебологии. На протяжении более 10 лет препарат Детралекс используется в клиниках Национального медико-хирургического центра им. Н.И. Пирогова, что позволило накопить огромный положительный опыт его применения у больных с ХЗВ нижних конечностей.

При изучении влияния Детралекса на венозную стенку установлено, что уже через 3–4 месяца от начала приема наступают первые достоверные гистологические и гистохимические изменения венозной стенки, выражающиеся в увеличении количества эластина. При систематическом применении отмечается уменьшение клинических симптомов хронической венозной недостаточности любого происхождения. В клинических исследованиях, проведенных по препарату (Relif-study, ДЕФАНС), зафиксировано улучшение качества жизни при приеме Детралекса.

Курс терапии флебопротектором Детралекс в стандартной дозировке (2 табл. в день в 1 или 2 приема) в течение 60 дней. При этом отмечалось значительное уменьшение всех проявлений ХЗВ: ощущения тяжести в ногах, ночных судорог, боли и отечности.

Для исследования изменений качества жизни в ходе лечения был использован опросник CIVIQ. Ранее он был применен в проведении многоцентрового исследования RELIEF и был охарактеризован достаточно чувствительным, специфичным и в то же время простым и кратким, а также прошедшим культурную и языковую адаптацию в России.

Как видно из представленных данных, значительное улучшение показателей качества жизни отмечено после комбиниро-

ванного лечения с применением флебопротектора (Детралекс). Важно отметить, что благодаря ультразвуковой микронизации флавоноидов, входящих в составе Детралекса, до размера частиц менее 2 мкр, длительность контакта действующего вещества со слизистой ЖКТ минимизирована. Отсюда более высокая безопасность и переносимость препарата. Поэтому Детралекс может рекомендоваться для безопасного приема длительностью до года и более. При этом эффективность терапии Детралексом нарастает.

**Таблица 6.1**

Показатели качества жизни у исследуемых больных по результатам тестирования с помощью опросника CIVIQ у различных групп больных через 60 суток после начала комплексного консервативного лечения

Шкалы опросника CIVIQ	Исходный результат, баллы	I группа (физио-лечение + Детралекс)	II группа (физио-лечение)	III группа (контроль)
Болевая (Б)	7,94 ± 2,49	6,19 ± 1,07	6,87 ± 1,14	7,11 ± 1,92
Физическая (Ф)	10,37 ± 4,41	7,08 ± 2,01	7,49 ± 2,27	9,48 ± 1,99
Психологическая (П)	14,07 ± 4,72	8,63 ± 1,79	9,54 ± 2,05	11,32 ± 2,90
Социальная (С)	24,18 ± 7,14	16,32 ± 2,44	17,81 ± 2,11	21,44 ± 3,45
Общая оценка (ОО)	59,47 ± 12,31	38,48 ± 3,57	41,71 ± 3,26	55,02 ± 4,47

Флебодиа 600 — препарат, содержащий 600 мг диосмина, обладающий венотонизирующим и антиэкссудативным действием. Повышает резистентность капилляров, уменьшает венозный застой, улучшает лимфатический дренаж и микроциркуляцию.

Мы располагаем опытом применения отечественного препарата Венарус (диосмин 450 мг + гесперидин 50 мг) в терапии больных с хронической венозной недостаточностью. Этот, созданный по программе импортозамещения препарат, обладает

всеми достоинствами импортных флавоноидсодержащих препаратов. Следует отметить, что при включении в программу лечения больных препарата «Венарус» отмечалась положительная динамика. Наиболее значимые положительные результаты были получены уже в течение первых 30 суток использования препарата в комплексном лечении ХВН. В последующие 60 суток также происходило нарастание полученного результата, однако с несколько меньшей интенсивностью. Вероятно, 2-й и 3-й месяцы приема препарата «Венарус» можно расценивать как период «закрепления» полученного эффекта. Следует отметить, что основная положительная динамика такого субъективного симптома, как судороги в икроножных мышцах, происходила именно во втором периоде приема Венаруса.

Антистакс — венотонизирующий и ангиопротективный фитопрепарат, капилляропротектор растительного происхождения. Экстракт из красных листьев винограда содержит фармакологически активные флавоноиды, такие как изокверцетин, кемпферол-3-О-β-Д-глюкозид, кверцетин-3-О-β-Д-глюкуронид, которые обеспечивают препарату «Антистакс» эндотелиопротективное, противоотечное действие. Это позволяет осуществлять ангиопротективное действие, повысить венозный тонус и тем самым обеспечить уменьшение сосудистой проницаемости, что влечет за собой блокирование факторов, инициирующих возникновение отека.

**Препараты метаболического действия:** к этой группе относятся Актовегин и сулодексид. Использование Актовегина и сулодексида при лечении тяжелых форм хронической венозной недостаточности, осложненных трофической язвой, абсолютно оправдано. Актовегин оказывает положительный эффект в отношении процессов микроциркуляции и эндотелия. Препарат увеличивает скорость капиллярного кровотока, уменьшает перикапиллярную зону, снижает миогенный тонус прекапиллярных артериол и капиллярных сфинктеров, а также степень артериоло-веноулярного шунтирования с преимущественной

циркулирующей крови в капиллярном русле. Подобные эффекты происходят за счет стимуляции функции эндотелиальной синтазы оксида азота, влияющей на микроциркуляторное русло. В ходе ряда исследований было установлено, что эффект препарата отмечается через 3 часа после парентерального и через 2–6 часов после перорального применения.

Проведение комплексной терапии с применением Актовегина и Вессел Дуэ Ф у пациентов с декомпенсированными формами ХВН нижних конечностей приводит к улучшению функциональных показателей микроциркуляции и повышению перфузии кожи голеней.

### Местное применение лекарственных средств при венозной патологии

Этот вопрос состоит из двух разделов: чрескожная направленная фармакотерапия и терапия варикозных язв и других поражений кожи как осложнений хронической венозной недостаточности.

Лекарственные формы для наружного применения можно разделить на несколько групп:

1. Противовоспалительные препараты (анальгетики и антипиретики): репарил гель, нимулид гель, альгезал, апизартрон, диклофенак гель, вольтарен эмульгель, индометацин, кетонал, нифлугель, эразон гель, бутадиион и др.
2. Венотоники: антистакс гель, троксевазин гель, эссавен гель, мисвенгал, концентрин (эсцин), венорутон гель.
3. Антикоагулянты: тромбофоб, гепариновая мазь, гепароид, гепатромбин, лиотон, эссавен гель, венобене.
4. Комбинированные препараты: индовазин.
5. Препараты с гормональным компонентом: тридерм, синафлан, флуцинар, целестодерм и т.п.

Основная зона применения названных препаратов — воспалительные процессы в поверхностных венах и локальные проявления хронической венозной недостаточности.

При хронической венозной недостаточности наружное мазевое лечение следует применять в очагах дерматита, воспаления, дерматосклероза и т.п.

Гепаринсодержащие средства (гепариновая мазь, тромблесс, лиотон 1000 гель, гепатромбин, венолайф, эссавен гель, гепариноид и др.) содержат в различных концентрациях гепарин, представляющий собой мукополисахарид эфира полисерной кислоты. Препараты на основе гепарина выпускаются в форме мазей и гелей, различаются по концентрации действующего вещества (МЕ/г), глубине его проникновения и используются для профилактики и лечения варикотромбофлебита.

Топические формы гепарина с высокой концентрацией действующего вещества, применяемые местно, при наличии симптомов флебопатии могут применяться у большинства пациентов, в том числе и во время беременности и в послеродовом периоде. Они уменьшают риск развития варикозной деформации вен нижних конечностей, тромбофлебитов поверхностных вен и в сочетании с различными методами эластической компрессии являются эффективным и безопасным методом лечения тромбофлебита поверхностных вен нижних конечностей.

Одной из кардинальных современных позиций по консервативному лечению ХВННК является сочетание системного и местного воздействий. Следует отметить, что группа топических средств по праву занимает важное место в лечении ХВН. Безусловно, топические средства применяются с учетом конкретной клинической картины, выраженности местных изменений, фазы и стадии раневого процесса при трофических поражениях мягких тканей, наличия и характера тромботических и воспалительных изменений и др. При этом необходимо четко представлять, что суммарный эффект достигается не только за счет действия того или иного компонента препарата, но и вследствие местного отвлекающего (местнораздражающего, охлаждающего) компонента в сочетании с физическим воздействием (массаж во время нанесения и втирания лекарственного средства).

В настоящее время мы применяем препараты на основе гепарина (гепариновая мазь, гепатромбин, лиотон, венолайф и др.), в том числе и новый препарат «Тромблесс», который хорошо себя зарекомендовал. Тромблесс может применяться для устранения или снижения выраженности таких симптомов, как отеки, тяжесть в ногах, боли; в том числе у беременных и кормящих женщин, для которых это особенно актуально. Тромблесс не противопоказан для данной категории женщин и это очень важно. Входящая в его состав антисептическая спиртовая основа приносит дополнительное субъективное облегчение за счет охлаждения кожи.

Особенно важно применение топических препаратов в фармакотерапии тяжелых форм ХВННК с развитием патологических изменений кожи и подкожной клетчатки нижних конечностей. Особенностью венозных трофических язв является отсутствие четкой стадийности раневого процесса, когда в пределах одной язвы наряду с участками некроза имеет место образование грануляционной ткани и очаговой эпителизации, трофические расстройства в виде липодерматосклероза и воспалительные изменения по периферии. Выбор топических лекарственных средств в этих условиях обусловлен не только необходимостью воздействия непосредственно на язвенный дефект, но и на весь комплекс патологически измененных тканей.

Применение Венолайфа при лечении больных ХВН ведет к уменьшению интенсивности клинических признаков заболевания. Наиболее значимые (статистически достоверные) результаты получены при применении Венолайфа у больных ХВН I. При лечении больных ХВН II и III степени Венолайф менее эффективен, однако его применение обеспечивало уменьшение интенсивности признаков заболевания, повышало физическую активность и улучшало психологическое состояние пациентов в период подготовки к оперативному лечению.

Таким образом, применяя имеющиеся в настоящее время лекарственные средства, можно существенно улучшить результаты лечения хронической венозной недостаточности, ка-



чество жизни, повысить социальную и профессиональную активность пациентов.

### Компрессионные средства в лечении ХВННК

Неоспоримым является и тот факт, что лечение варикозной болезни является комплексным. Врач разрабатывает индивидуальную схему лечения, в которую могут входить самые различные методы: хирургические, склерооблитерация, медикаментозная терапия и т.д. Тем не менее основой любого лечения варикоза является эластическая компрессия — создание внешнего давления на вены нижних конечностей с целью уменьшения диаметра вены и ускорения кровотока.

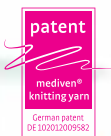Компрессионная терапия является единственным методом лечения, дошедшим до нас практически в неизменном виде. В настоящее время неоспоримым фактом является то, что без компрессии не может быть успешно реализован ни один из известных методов лечения заболеваний вен нижних конечностей. Более того, компрессионное лечение является единственным патогенетически обоснованным, безопасным и практически не имеющим противопоказаний методом.

Эффект компрессионного лечения определяется следующими основными механизмами. Компрессионное воздействие приводит к ликвидации относительной клапанной недостаточности и возрастанию скорости венозного кровотока. По данным R. Stemmer, уменьшение диаметра вены в 2 раза приводит к увеличению скорости кровотока в 5 раз. В горизонтальном положении компрессия усиливает прямой ток по несостоятельным венам и снижает рефлюкс. Этот эффект в большей степени обусловлен гидравлическими закономерностями, чем тем обстоятельством, что клапаны вен восстанавливают состоятельность в связи со сближением створок. Однако это не единственное звено воздействия эластической компрессии на венозный отток. Повышение тканевого давления ведет к увеличению резорбции

**medi**

## У компрессии есть имя – mediven®

Медицинский трикотаж mediven с градуированной компрессией для профилактики и лечения хронических заболеваний вен и лимфатических отеков.



- ✓ Проверенное качество
- ✓ Доказанная эффективность
- ✓ Широкий ассортимент
- ✓ Дышащие материалы
- ✓ Гипоаллергенность
- ✓ Изготовление на заказ



Соответствует требованиям стандарта RAL-GZ 387



На правах рекламы

medi. Почувствуйте себя лучше.

[www.medirus.ru](http://www.medirus.ru)

Бесплатный звонок по России 8-800-250-39-37

medi **RUS** • Москва • (495) 921-39-37

Санкт-Петербург • (812) 292-36-76

Новосибирск • (383) 307-00-50

жидкости в венозном отделе капиллярной сети и снижению фильтрации в артериальном. Но этот механизм реализуется лишь при компрессии биндажа выше 30 мм рт. ст.

Компрессия межмышечных венозных сплетений и перфорантных вен снижает патологическую венозную «емкость» и существенно увеличивает пропульсивную способность основного фактора венозного возврата — мышечно-венозной помпы голени.

**Показания к компрессионному лечению:** выделяют ограниченный и длительный сроки использования компрессионного лечения. Показаниями к применению эластической компрессии на ограниченный промежуток времени считаются: хирургическое или инъекционное лечение варикозной болезни, профилактика хронической венозной недостаточности во время беременности, профилактика острого венозного тромбоза после абдоминальных, ортопедических и других видов хирургических операций. Компрессионное лечение на длительный срок назначается при посттромботической болезни, врожденных аномалиях венозной системы, хронической лимфовенозной недостаточности.

Учитывая хронический характер течения заболеваний вен нижних конечностей, в большинстве случаев эластическая компрессия должна назначаться пожизненно. Изменяться могут средства компрессионного лечения и степень компрессии, однако полное прекращение использования компрессионного средства не является патогенетически обоснованным. Эластическая компрессия на ограниченный промежуток времени должна применяться для профилактики развития венозной недостаточности во время беременности и с целью предупреждения тромбоэмболических осложнений.

**Противопоказаниями к применению эластической компрессии** служат облитерирующие заболевания артерий нижних конечностей, декомпенсированная сердечная недостаточность.

Среди всех видов эластических компрессионных изделий можно выделить две основные группы — эластичные бинты и компрессионный трикотаж.

**Медицинские эластичные бинты** разделяют на изделия с короткой (удлинение бинта менее 70% от исходного состояния), средней (70–140%) и длинной (более 140%) растяжимостью. Тип бинтов, из которых формируют компрессионную повязку, определяет ее действие.

Бинты длинной растяжимости — это бинты с низким рабочим давлением и высоким давлением покоя. Бандаж из них высокоэффективен для предупреждения послеоперационных кровотечений и гематом в ближайшем периоде после венэктомии, а также для профилактики и лечения острого тромбоза глубоких вен у пациентов, находящихся на постельном режиме. Бинты длинной растяжимости малоэффективны при хронической патологии, когда наибольшую нагрузку объемом и давлением венозное русло испытывает в вертикальном положении больного и во время ходьбы. При этом постоянно чередуются фазы расслабления и сокращения мышц. Поэтому для достижения лечебного эффекта эластического бандажа необходимы бинты, создающие высокое рабочее давление при низком давлении покоя. Этому требованию удовлетворяют бинты короткой растяжимости.

Бинты средней степени растяжимости используют для создания адекватной компрессии после пункционной или катетерной склеротерапии, а также при острых глубоких венозных тромбозах с момента начала активизации пациентов.

Эффективность компрессионного бандажа определяется не только правильным подбором бинтов, но и непременно соблюдением техники формирования повязки. Основные правила формирования компрессионного бандажа представлены на рис. 6.3.

Одним из основных принципов, которым следует руководствоваться при наложении эластического бандажа с помощью бинтов, является моделирование цилиндрического профиля конечности. С этой целью используются специальные латексные или поролоновые подушечки, накладываемые на места естественных впадин на нижней конечности.

Признаком правильно наложенного биндажа является легкое посинение кончиков пальцев, исчезающее при начале движения; неправильного формирования биндажа — выраженный отек в дистальных отделах конечности после снятия повязки.

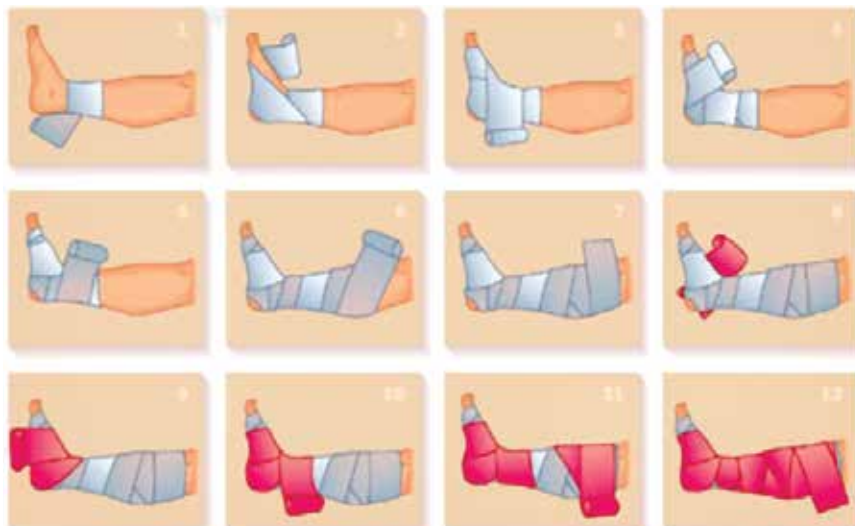


Рис. 6.3. Формирование компрессионной повязки с помощью эластичного бинта

Применение эластических бинтов для компрессионного лечения не лишено ряда недостатков: необходимость обучения пациентов правильному наложению биндажа, что далеко не всегда удается по тем или иным причинам, трудность достижения адекватной компрессии на бедре, нарушение температурного и водного баланса кожи, низкие эстетические свойства бинтовых повязок и необходимость ношения широкой обуви.

Другими представителями средств компрессионного лечения являются трикотажные изделия — медицинские компрессионные гольфы, чулки, колготки, мужское трико.

Современный **медицинский компрессионный трикотаж** — это высокотехнологичные, высококачественные меди-

цинские изделия. Они выпускаются крупными фирмами-изготовителями с использованием натуральных (хлопок, каучук) и синтетических (эластан) материалов. При их изготовлении используется специальная бесшовная вязка с переплетением петель из эластичных текстильных нитей со стержневой нитью, обеспечивающей давление. Эффект физиологического распределения давления обеспечивает специальная техника вязания, при которой промежуток между стержневыми нитями увеличивается за счет укрупнения петель. Готовые изделия проходят контроль длины, внешнего вида, тест на распределение давления.

Среди медицинского компрессионного трикотажа выделяют изделия профилактического и лечебного действия. Профилактические средства создают давление на уровне лодыжек менее 18 мм рт. ст. и применяются в группах риска развития варикозной болезни — у беременных, при семейном анамнезе заболевания, у лиц, работа которых связана с длительным пребыванием в положении стоя, а также с целью профилактики тромбоемболических осложнений после хирургических вмешательств.

Лечебные компрессионные гольфы, чулки, колготки и мужское трико, в зависимости от величины создаваемого над лодыжками давления, делятся на 4 компрессионных класса. Ношение трикотажа 1-го компрессионного класса (18–21 мм рт. ст.) рекомендуется при ретикулярном варикозе и телеангиэктазиях, функциональных нарушениях венозного оттока (синдром «тяжелых» ног, флебопатия беременных). Показаниями к использованию изделий 2-го компрессионного класса (23–32 мм рт. ст.) являются, прежде всего, варикозная болезнь, в том числе у беременных, и при эпителизирующихся трофических язвах. Помимо этого, трикотаж 2-го класса можно использовать после флебэктомии или склеротерапии.

При посттромбофлебитической болезни, флебодисплазиях, острых тромбозах поверхностных и глубоких вен, при лимфедеме следует рекомендовать медицинский трикотаж 3-го компрессионного класса (34–46 мм рт. ст.). Показания к назна-

чению 4-го класса компрессии (49 и более мм рт. ст.) — слоно-  
вость, тяжелые формы флебодисплазий.

Размер и длина изделий медицинского трикотажа подбираются по индивидуальным анатомическим меркам пациента и с помощью соответствующих таблиц для подбора размеров стандартных изделий. Разные производители компрессионного трикотажа предлагают разное количество стандартных размеров. Большой диапазон стандартных размеров обеспечивает более индивидуальный подход к компрессионному лечению.

Современный и качественный медицинский компрессионный трикотаж должен обладать несколькими важными свойствами. Прежде всего, это соответствие изделий заявленному на упаковке классу компрессии, что определяет уровень давления, создаваемого в надлодыжечной области. Это давление должно убывать в проксимальном направлении в определенной последовательности: 100% — в надлодыжечной области, 70% — на уровне верхней трети голени, 40% — на уровне верхней трети бедра. Такой убывающий градиент давления способствует наилучшей реализации механизмов компрессионного воздействия и хорошей переносимости трикотажа пациентом. Важными свойствами качественного лечебного трикотажа также являются: высокая компрессионная стабильность (заданный уровень и физиологически убывающий градиент давления остаются стабильными при использовании в течение дня), возможность длительного использования одного изделия (не менее 6 месяцев), дышащие и гипоаллергенные материалы, а также высокие эстетические свойства, что позволяет пациентам избежать психологических проблем в процессе лечения. Лечебный компрессионный трикотаж должен быть в обязательном порядке стандартизирован. Наиболее строгим и специфичным для лечебного трикотажа на сегодняшний день является немецкий стандарт RAL-GZ 387. Нормы стандарта RAL-GZ 387 регламентируют состав и безопасность используемых при производстве материалов, компрессионные свойства,

эластичность, прочность трикотажа, требования к упаковке, маркировке и др. За гипоаллергенность и экологическую безопасность изделий отвечает международный стандарт Oeko-Tex Standard 100. Логотипы этих стандартов должны наноситься на упаковку и на вшитые в изделия ярлыки.

Применение эластической компрессии является необходимым при проведении курса реабилитации после любых вмешательств на венах нижних конечностей. Она проводится с целью ранней активизации и восстановления трудоспособности пациента и профилактики прогрессирования ХВН. При неосложненной форме варикозной болезни достаточным является применение компрессии в течение 1–2 месяцев после оперативного лечения. В дальнейшем эластический бандаж может применяться при изменении условий жизни (длительное нахождение в положении стоя, тяжелый физический труд, беременность, прием гормональных контрацептивов). При декомпенсированных формах варикозной болезни и лимфовенозной недостаточности, сопровождающихся выраженным отечным синдромом, требуется длительная (не менее полугода) адекватная компрессия пораженной конечности. При посттромботической болезни и аномалиях развития венозной системы нижних конечностей компрессия должна проводиться пожизненно. В большинстве случаев наиболее рационально использовать лечебный трикотаж, который обеспечивает удобство применения и имеет высокие эстетические качества.

Таким образом, современные возможности консервативного лечения весьма обширны. Применение адекватной программы консервативного лечения способно на длительный срок блокировать ряд патогенетических механизмов ХВН, осуществлять профилактику ее осложнений и существенно улучшить качество жизни этой весьма распространенной категории пациентов.



## ГЛАВА 7

### Лечебная тактика при тромбозе глубоких вен

Венозные тромбоэмболические осложнения, включающие в себя ТГВ, тромбоз поверхностных вен и ТЭЛА, остаются одной из актуальных медицинских проблем. Несмотря на внедрение в клиническую практику новых методик и лекарственных средств, позволяющих повысить точность диагностики и эффективность лечения ВТЭО, ТЭЛА остается одной из ведущих причин смерти в экономически развитых странах.

#### Консервативное лечение

В основе лечебной тактики при тромбозе глубоких вен, согласно Российским клиническим рекомендациям по диагностике, лечению и профилактике венозных тромбоэмболических осложнений (ВТЭО), лежит антикоагулянтная терапия, которая показана всем больным с ТГВ при отсутствии противопоказаний, независимо от возможности проведения хирургического или эндоваскулярного вмешательства на магистральных венах.

Тактика лечения пациентов с ТГВ верхних и нижних конечностей идентична. Старт терапии начинается при обоснованном подозрении на развитие ТГВ до подтверждения диагноза инструментально.

Начало терапии возможно с парентерального введения лечебных доз антикоагулянтов — низкомолекулярного гепарина (эноксапарина, надропарина или дальтепарина), нефракционированного гепарина или фондапаринукса с последующим

переходом на антагонисты витамина К (АВК), прежде всего, на варфарин. Длительность одновременного применения АВК и парентеральных антикоагулянтов составляет не менее 5 дней. Это связано с тем, что начало антикоагулянтного действия АВК (в частности, варфарина) наступает через 36–72 часа, а развитие максимального эффекта — на 5–7-й день после начала приема. Парентеральные антикоагулянты отменяются, если при двух последовательных измерениях с интервалом в 1 сутки показатель МНО не менее 2,0. Лечение варфарином и другими антагонистами витамина К проводится под контролем МНО (терапевтический диапазон от 2 до 3), определяемым не реже одного раза в месяц.

В последнее время появились новые пероральные антикоагулянты (НОАК) — прямые ингибиторы фактора Ха (ривароксабан, апиксабан) и тромбина (дабигатрана этексилат). Эффективность НОАК изучалась в лечении острых ВТЭ и в профилактике венозных тромбозов. Новые пероральные антикоагулянты оказывают прямое ингибирующее действие на один из факторов свертывания крови и имеют ряд преимуществ:

- быстрое начало действия. Все НОАК начинают действовать в течение 0,5–2 ч (дабигатран) или 2–4 ч (ривароксабан, апиксабан), не требуется подбор основной лечебной дозы;
- не требуется постоянный контроль МНО;
- если необходима оценка антикоагуляции (предполагаемая передозировка, неотложные ситуации, периоперационный период), при лечении дабигатраном возможно определение активированного частичного тромбопластинового времени (АЧТВ), при лечении ривароксабаном и апиксабаном возможно определение анти-Ха фактора;
- лечение тромбозов глубоких вен может быть начато с парентерального назначения антикоагулянтов, описанных выше, с последующим переходом на перо-

ральный прием лечебной дозы дабигатрана этексилата (150 мг 2 раза в сутки) как минимум после 5-дневного курса инъекционной терапии.

Парентеральные антикоагулянты и АВК могут быть заменены на пероральный прием лечебных доз апиксабана или ривароксабана. Апиксабан назначается по схеме — 10 мг 2 раза в сутки 7 дней, затем 5 мг 2 раза в сутки, ривароксабан по схеме — 15 мг 2 раза в сутки в течение 3 недель, затем однократный ежедневный прием 20 мг препарата. Назначение пероральных антикоагулянтов с первого дня лечения тромбозов, по сути, является новым подходом и может потребоваться время для его принятия специалистами, поэтому возможен переход на апиксабан или ривароксабан в первые 2 суток после начала лечения парентеральными антикоагулянтами.

Эффективность лечения пероральными антикоагулянтами сопоставима со стандартной схемой — антикоагулянты парентерально с переходом на АВК. К числу противопоказаний к назначению НОАК относится тяжелая почечная недостаточность ( $КК < 30$  мл/мин.).

Длительность антикоагулянтной терапии определяется обстоятельствами, вызвавшими тромбоз глубоких вен. Она должна составлять не менее 3–6 мес. Необходимость длительной антикоагулянтной терапии определяется сохранением факторов риска тромбообразования (например, тромбофилия, злокачественное новообразование, имплантация кава-фильтра, антифосфолипидный синдром).

В комплексе консервативной терапии пациентам с ТГВ существенное значение имеет эластическая компрессия. Пациентам с ТГВ показано ношение компрессионного трикотажа II–III класса.

## Оперативное лечение

### *Тромболитическая терапия*

Первые попытки системной тромболитической терапии с использованием активаторов плазминогена для лечения венозных тромбозов сопровождались высокой частотой геморрагических осложнений и неудовлетворительным тромболитическим эффектом. По данным крупных рандомизированных исследований, менее чем у половины больных, пролеченных с помощью системного тромболизиса, отмечается положительный эффект. Еще менее утешительными являются результаты лечения с применением только антикоагулянтов: только у 4% отмечается полная реканализация, у 14% — частичная. У оставшихся 82% больных объективные признаки улучшения либо не возникают вовсе, либо отмечается ухудшение (Comerota A.J. et al., 2007).

### **Регионарная тромболитическая терапия**

Местное воздействие активатора плазминогена на тромб более эффективно и потенциально безопаснее, чем его системное использование. При местном введении тромболитического препарата в тромботические массы его общая доза и длительность введения снижаются, что уменьшает риск развития геморрагических осложнений (AbuRahma A.F. et al., 2001; Kasirajan K. et al., 2001; Sillesen H. et al., 2005).

Селективная тромболитическая терапия является предпочтительным методом при отсутствии противопоказаний. Все большую популярность в последнее время приобретает дополнительное эндоваскулярное механическое воздействие на тромб, что позволяет снизить дозу тромболитического препарата, а также сократить сроки лечения (Vedantham S. et al., 2002; Laiho M.K. et al., 2004).

Многочисленные исследования показывают обнадеживающие результаты лечения острых тромбозов глубоких вен при помощи регионарного катетерного тромболизиса. В качестве

тромболитических препаратов чаще использовали урокиназу и рекомбинантный тканевой активатор плазминогена (RT-PA). Удовлетворительные результаты лечения отмечаются в 75–90% наблюдений. Частота геморрагических осложнений составляет от 5 до 11%. При этом внутричерепные кровоизлияния встречаются редко. Большинство геморрагических осложнений развивается в месте венозного доступа. Также редко развивается клинически значимая ТЭЛА и ТЭЛА с летальным исходом (Horne M.K. et al., 2000; Vedantham S. et al., 2002). Исследование качества жизни показывает, что после проведения регионарного катетерного тромболизиса качество жизни больных выше, чем в группе пациентов, получавших только антикоагулянтную терапию (Mathias S.D. et al., 1999; Enden T. et al., 2007).

Несмотря на хорошие результаты, достигаемые при использовании регионарного катетерного тромболизиса, лечение зачастую становится длительным, что в свою очередь увеличивает риск кровотечения и расходы. Время выполнения катетерного тромболизиса в среднем составляет 71 час. Кроме того, при его выполнении необходимо наблюдение за больным в отделении интенсивной терапии. Эти недостатки привели к развитию сочетанной методики механического воздействия на тромб с фармакотерапией с целью быстрого восстановления венозного кровотока. К методам механического воздействия на тромб относятся эндоваскулярная механическая тромбэктомия с помощью катетера (AngioJet, Amplatz и др.); тромболизис, усиленный ультразвуком; изолированный сегментарный фармакомеханический тромболизис (ISPMT). Одним из важных условий выполнения фармакомеханического тромболизиса является срок от момента появления первых симптомов не более 7–14 суток. По данным литературы, фармакомеханический тромболизис показывает хорошие результаты при меньшей длительности пребывания пациента в палате интенсивной терапии и сопоставимом числе геморрагических осложнений (Kasirajan K. et al., 2001; Lin P.H. et al., 2006).

## Эндоваскулярные вмешательства

Принимая во внимание ряд недостатков прямых методов хирургического лечения венозных тромбозов илиокавального сегмента, на протяжении последних десятилетий интенсивно разрабатываются непрямые (эндоваскулярные) методы предупреждения легочной эмболии и дезобструкции магистральных вен. Они малотравматичны, выполняются в условиях местной анестезии, позволяют воздействовать непосредственно на патологический очаг. Эндоваскулярные вмешательства, направленные на предотвращение ТЭЛА, включают в себя: 1) имплантацию кава-фильтра различной конструкции (съёмные или постоянные) на пути возможной миграции тромба; 2) методы удаления эмболоопасной части тромба из просвета сосуда с помощью устройств, позволяющих разрушить тромб механическим или гидравлическим путем и аспирировать тромбы.

### ***Имплантация кава-фильтра***

Применение этой методики в клинической практике до настоящего времени остается предметом дискуссий, поскольку снижение частоты тромбоэмболических осложнений достигается ценой увеличения рецидивов тромбоза глубоких вен и других осложнений, не оказывая существенного влияния на общую выживаемость в отдаленном периоде.

После клинического применения в 1967 г. зонтичного кава-фильтра Моббина — Аддина метод прочно вошел в клиническую практику и стал одним из наиболее признанных и распространенных. Дальнейшее развитие данного направления велось преимущественно по пути совершенствования конструкции кава-фильтров и изучения их влияния на гемодинамику и клиническое течение основного процесса. Следует признать, что, несмотря на появление ряда моделей фильтров, достаточно полно отвечающих современным требованиям, создание «идеального» устройства вряд ли достижимо.

Большинство зарубежных специалистов основным показанием к имплантации кава-фильтра считают невозможность проведения или неэффективность антикоагулянтной терапии (Grassi C.J. et al., 2003; Kearon C. et al., 2008). По мнению отечественных флебологов (Савельев В.С. и соавт., 1990; Кириенко А.И. и соавт., 2012), имплантация кава-фильтра целесообразна по следующим показаниям:

- эмболоопасные (флотирующие) тромбы илиокавального сегмента, когда прямое вмешательство на венах нецелесообразно или невозможно по тяжести состояния больного;
- массивная тромбоэмболия легочных артерий;
- рецидивирующая легочная эмболия, источник которой не установлен;
- тромбоз илиокавального сегмента при наличии противопоказаний к антикоагулянтной терапии либо ее осложнениях.

Несмотря на несомненные достоинства эндоваскулярной профилактики легочной эмболии, клинический опыт использования постоянных интравенозных фильтрующих устройств выявил и серьезные негативные последствия их применения. С определенного времени после имплантации недостатки кава-фильтра начинают доминировать над его лечебной ролью. Проблематика их использования заключается не столько в технической стороне вопроса, сколько в определении точных показаний к их применению.

### ***Эндоваскулярная катетерная тромбэктомия***

Значительные перспективы эффективного лечения больных с эмболоопасными тромбами интра- и супраренального отдела нижней полой вены открыли технологии эндоваскулярной катетерной тромбэктомии. В зависимости от метода удаления эмболоопасного тромба их можно разделить на две группы: когда тромб или его флотирующая часть удаляется целиком

или путем аспирации после разрушения с помощью специальных устройств (Amplatz, AngioJet, Trerotola, Oasis и др.). Кроме того, механическое воздействие на тромб может сочетаться с фармакологическим с целью более эффективного освобождения вены от тромботических масс. Механическая тромбэктомия в изолированном виде эффективна при свежих тромбах, содержащих мало волокон фибрина.

### Пликация нижней полой вены

Развитие и внедрение в клиническую практику методов эндоваскулярного лечения венозного тромбоза и профилактики легочной эмболии не лишают актуальности предложенной в 1959 г. парциальной окклюзии (пликации) нижней полой вены (Spencer F.C. et al., 1962; Lindenauer S.M. et al., 1973). По данным различных авторов, после данного вмешательства наблюдается лучшее состояние венозного русла в отдаленном посттромботическом периоде, чем после имплантации кава-фильтра. Несмотря на то, что выполнение технологии внешней парциальной пликации нижней полой вены сопряжено с необходимостью травматичного хирургического доступа, данный подход в ограниченных ситуациях применяется и совершенствуется до настоящего времени. Показания к операции пликации НПВ следующие:

- распространение флотирующего тромба на интра- и супраренальный отдел НПВ при отсутствии возможности выполнить эндоваскулярную тромбэктомию;
- сочетание эмболоопасного тромбоза с беременностью поздних сроков, когда невозможно (или рискованно) имплантировать кава-фильтр в сдавленную беременной маткой НПВ;
- сочетание диагностированных операбельных опухолей брюшной полости и забрюшинного пространства, требующих оперативного лечения, с эмболоопасными венозными тромбами;



- неправильная позиция установленного ранее кава-фильтра (например, нахождение его в почечной вене), исключающее возможность повторной имплантации.

В отличие от эндоваскулярных вмешательств, выполнимых лишь в условиях рентгенооперационных специализированных сосудистых центров, пликация НПВ механическим швом — надежный и технически доступный широкому кругу хирургов метод профилактики легочной эмболии.

### Открытая тромбэктомия

Лечебная тактика, направленная на удаление тромба, при соответствующих показаниях является патофизиологически обоснованной и в значительной степени снижает риск тяжелой посттромботической болезни (Kearon C. et al., 2008).

Выполнение своевременной открытой тромбэктомии при илиокавальном и илеофemorальном флеботромбозе позволяет добиться хороших непосредственных и отдаленных результатов при относительно небольшом количестве осложнений. В литературе постулируется, что оперативному лечению подлежат все эмболоопасные тромбозы. Однако достаточно сложно выявить клинические факторы, предрасполагающие к возникновению именно эмболоопасных форм острого венозного тромбоза. Основное значение при этом имеет не срок от начала заболевания, а локализация и протяженность тромба, а также некоторые его морфологические особенности, визуализируемые с помощью инструментальных методов исследования. По данным А.И. Кириенко и соавт., встречаются две разновидности эмболоопасных венозных тромбов. Первая — сегментарные флотирующие тромбы, которые, оторвавшись от точки фиксации, целиком превращаются в эмбол. Вторая — распространенный окклюзивный тромб с флотирующей верхушкой, которая представляет опас-

ность как потенциальный эмбол. Вариантами же форм венозного тромбоза, при которых угроза легочной эмболии практически отсутствует, являются окклюзивный, пристеночный и куполообразный тромбы (Кириенко А.И. и соавт., 2012). В то же время разделение венозных тромбозов по результатам инструментального обследования на флолирующие, куполообразные, пристеночные, окклюзивные и определение их эмболоопасности на основании попадания в ту или иную группу не должно носить догматический характер. Выбор метода оперативного лечения определяется уровнем тромбоза, распространенностью, наличием сопутствующей патологии пациента, а также техническими возможностями стационара.

При obtурирующем флеботромбозе радикальная тромбэктомия может выполняться в случаях сегментарного поражения, с небольшой (до 5 суток) давностью заболевания.

Раннее выполнение тромбэктомии при илеофemorальном тромбозе позволяет достигнуть хороших отдаленных результатов с восстановлением проходимости венозного сегмента в 75–80% наблюдений (Akesson H. et al., 1996).

Основными показаниями к открытой тромбэктомии являются наличие эмболоопасного флолирующего тромбоза бедренных или подвздошных вен при нецелесообразности или невозможности установки кава-филтра. При этом радикальная тромбэктомия может быть рассмотрена в случаях рано диагностированного сегментарного тромбоза в течение 5 суток заболевания.

Наиболее важные тактические и технические особенности выполнения современной венозной тромбэктомии изложены в табл. 7.1. Основными принципами венозной тромбэктомии являются полное удаление тромба, обеспечение адекватного кровотока, проведение профилактики ретромбоза в послеоперационном периоде.

Таблица 7.1

Тактические и технические особенности выполнения современной венозной тромбэктомии (*Rutherford's vascular surgery / ed. by Jack L. Cronenwett, K. Wayne Johnston, 2010*)

1. Выявление причины развития тромбозэмболического процесса:

- А) установление возможных тромбофилических состояний;
- Б) срочное выполнение КТ грудной клетки, живота, малого таза.

2. Определение распространенности тромба:

- А) УЗДС;
- Б) контрлатеральная илеокаваграфия, МР-флебография или спиральная КТ.

3. Предотвращение развития ТЭЛА:

- А) антикоагулянтная терапия;
- Б) установка кава-фильтра (при неокклюзивном тромбозе нижней полой вены);
- В) баллонная окклюзия нижней полой вены во время выполнения тромбэктомии;
- Г) создание положительного давления в конце выдоха во время операции.

4. Выполнение тромбэктомии:

- А) илеофemorальная тромбэктомия;
- Б) при необходимости — тромбэктомия в венозном сегменте ниже паховой связки.

5. Убедиться в адекватности ante- и ретроградного кровотока:

- А) при необходимости выполнить тромбэктомию в венозном сегменте ниже паховой связки;
- Б) при необходимости выполнить коррекцию стеноза подвздошного сегмента.

6. Предотвращение развития ретромбоза:

- А) формирование артериовенозной фистулы;
- Б) продолжительная антикоагулянтная терапия;
- В) выполнение местной катетерной антикоагулянтной терапии;
- Г) в дальнейшем назначить антикоагулянтную терапию *per os*.

### **Техника выполнения венозной тромбэктомии (илиокавальный сегмент)**

Продольным разрезом в паховой области выполняется доступ к общей бедренной вене, поверхностной бедренной вене, сафено-фemorальной соустью и глубокой бедренной вене; продольная венотомия общей бедренной вены для обеспечения доступа к устью подкожной и глубокой бедренной вен.

Тромбэктомия из илиокавального сегмента выполняется баллонным катетером № 8 или 10. При этом до проведения катетера в нижнюю полую вены частями следует удалить максимально возможное количество тромботических масс. «Проксимальную» тромбэктомию целесообразно выполнять под рентгенологическим контролем с введением контраста в баллон, особенно в тех случаях, когда установлен кава-фильтр, есть окклюзия нижней полой вены или трудности при проведении баллонного катетера. Во время выполнения данного этапа операции следует создать положительное давление в конце выдоха для снижения риска развития эмболии легочных артерий. Тромбэктомию можно выполнить с дополнительным созданием баллонной окклюзии нижней полой вены проксимальнее границы тромботических масс, что является альтернативой установки кава-фильтра.

После завершения тромбэктомии из илиокавального сегмента интраоперационно следует выполнить флебографию/-скопию для оценки проходимости подвздошных вен. В качестве дополнительного высокоинформативного метода интраоперационного контроля можно использовать внутрисосудистое УЗИ. Выявленные стенозы подвздошных вен могут быть устранены баллонной ангиопластикой или стентированием.

### ***Хирургические вмешательства при илеофemorальных и бедренно-подколенных флеботромбозах***

Уровень тромбоза ниже общей подвздошной вены позволяет проводить вмешательство без введения в просвет вены катетеров и других травмирующих инструментов.

Принципиально, решение проблемы хирургической тромбэктомии из бедренно-подколенного сегмента сегодня рассматривается в двух направлениях: решение вопроса методом переключения флегемодинамики на глубокую бедренную вену и путем восстановления естественного потока с возможным сохранением клапанного аппарата собственно бедренной и/или подколенной вен. Если наличие эмбологенного тромба в сегменте можно считать абсолютным показанием к активной тактике, то при обтурирующих тромбах вопрос решается с учетом давности процесса. Эффективная тромбэктомия возможна только при тромбах давностью не более 3–7 суток. Расчет при таком подходе ведется на переключение основного венозного потока на глубокую вену бедра, которая и должна обеспечить устойчивый отток. Однако известно, что последняя только в 38% случаев имеет прямую связь с подколенной веной. Именно поэтому предложен способ тромбэктомии при лечении эмбологенного флеботромбоза, направленный не только на удаление тромба, но и на сохранение бедренной вены как полноценного органа, включая систему клапанов.

### ***Паллиативная тромбэктомия***

Тактическая задача такой операции — освободить от тромбов участок венозного русла проксимальнее крупного притока (глубокой вены бедра), дистальнее которого накладывают сосудистый шов или лигатуру. Кроме того, паллиативная тромбэктомия надежно и эффективно выполняет задачу предотвращения легочной эмболии. Как правило, она дополняется перевязкой или пликацией магистральной вены.

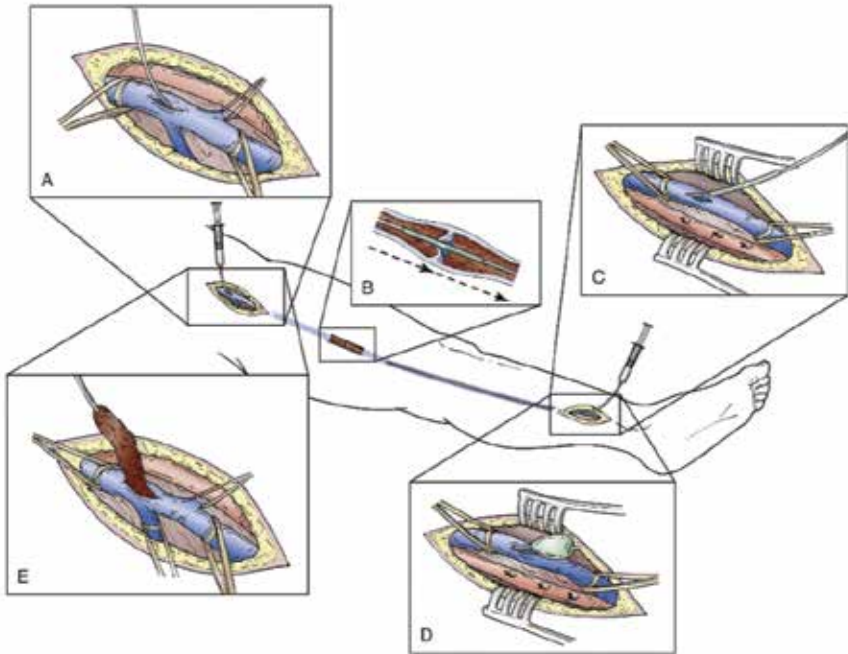
### **Восстановление проходимости глубоких вен — радикальная тромбэктомия**

В настоящее время в доминирующем числе случаев целью тромбэктомии является лишь удаление флотирующей верхушки тромба (паллиативная тромбэктомия), предотвращение непосредственной угрозы легочной эмболии, а не восстановление проходимости магистральной вены. Однако, несмотря на сложность вмешательства, нецелесообразно полностью отказываться от попытки восстановить проходимость и морфофункциональную целостность глубоких вен, когда имеются необходимые условия. Радикальный характер вмешательства позволяет устранить опасность легочной эмболии и улучшить отдаленный прогноз для качества жизни и трудоспособности больного.

Флотирующая часть тромба при повышении внутрибрюшного давления (натуживании пациента) самопроизвольно вывихивается в рану под давлением обратного тока крови. После получения ретроградного кровотока свободную вену выше места венотомии прижимают мягким тупфером или пальцем.

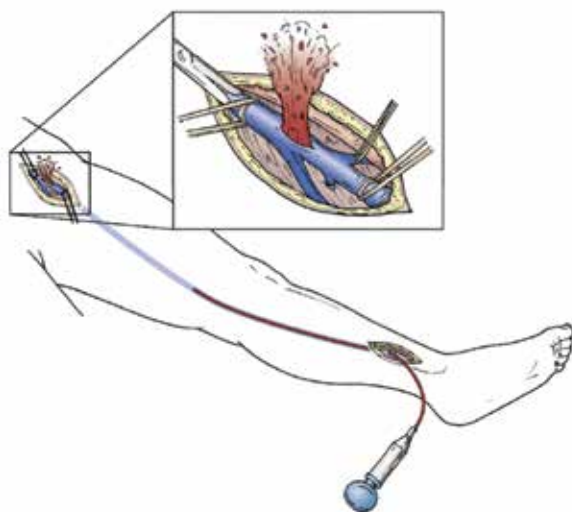
При наличии тромботических масс ниже паховой связки нижняя конечность приподнимается и производится ее тугое эластичное бинтование. Стопа сгибается в тыльном направлении. Для удаления тромбов можно использовать интенсивную поступательную компрессию мягких тканей голени и бедра.

В случае, когда тромб не удается удалить с помощью компрессии, выполняют венотомию дистальной части задней большеберцовой вены. Баллонный катетер Фогарти заводят от дистальной части задней большеберцовой вены до общей бедренной вены, где также выполняют венотомию. Второй баллонный катетер устанавливается в противоположном конце силиконового проводника (рис. 7.1, А). Баллонный катетер проводится дистально через тромбированные венозные клапаны и вены (рис. 7.1, В) до задней большеберцовой вены (рис. 7.1, С). Производится тромбэктомия до достижения максимальной проходимости венозного сегмента (рис. 7.1, D, E).



**Рис. 7.1.** Хирургическое удаление тромба (*Rutherford's vascular surgery / ed. by Jack L. Cronenwett, K. Wayne Johnston, 2010*): А – продольным разрезом в паховой области обнажают общую поверхностную бедренную вену, сафено-феморальное соустье и глубокую бедренную вену; В и С – баллонный катетер вводят дистально через тромбированный участок до уровня задней большеберцовой вены; D и E – выполняется баллонная катетерная тромбэктомия ниже паховой связки, при необходимости проведение баллонного катетера повторяется

После завершения баллонной тромбэктомии глубокие вены нижней конечности под давлением промывают раствором гепарина для удаления оставшихся тромботических масс. Для этого через заднюю большеберцовую вену вводят катетер (рис. 7.2). Катетер используют для послеоперационной антикоагулянтной терапии нефракционированным гепарином и контрольных флебографий. Введение НФГ через катетер создает максимальную концентрацию гепарина в ранее тромбированных венах.



**Рис. 7.2.** После успешного завершения тромбэктомии глубокие вены нижней конечности промываются раствором гепарина под давлением (*Rutherford's vascular surgery / ed. by Jack L. Cronenwett, K. Wayne Johnston, 2010*)

С целью уменьшения частоты послеоперационных ретромбозов и улучшения результатов тромбэктомии оперативное пособие можно дополнить формированием артериовенозной фистулы между культей большой подкожной вены или ее крупным притоком и поверхностной бедренной артерией. Диаметр анастомоза должен быть 3,5–4,0 мм. Цель формирования артериовенозной фистулы заключается в увеличении скорости венозного кровотока, а не венозного давления. До и после наложения артериовенозной фистулы в общей бедренной вене измеряется давление. В случае повышения венозного давления необходимо еще раз убедиться в проходимости подвздошных вен. Если давление остается повышенным, уменьшают диаметр артериовенозной фистулы.



### **Перевязка магистральных вен**

Если тромбэктомия ниже паховой связки не может быть выполнена из-за хронического характера тромба, то бедренная вена перевязывается ниже отхождения глубокой бедренной вены, так как высока вероятность ретромбоза. Полная проходимость последней является обязательным условием при определении показаний к данному оперативному вмешательству. Тактическая задача такой операции — освободить от тромбов участок венозного русла проксимальнее крупного притока (глубокой вены бедра), дистальнее которого накладывают сосудистый шов или лигатуру.

Возможность выполнения радикальной тромбэктомии часто ограничивают тяжесть состояния больного и наличие сопутствующей патологии. Кроме того, для ее успешного выполнения необходимо сочетание ряда условий (ранние сроки от развития тромбоза, отсутствие тяжелой сопутствующей патологии, стабильное состояние больного). В то же время широкое внедрение в клиническую практику ультразвукового ангиосканирования, улучшение ранней диагностики острых венозных тромбозов, возможность интраоперационного ультразвукового и ангиографического контроля позволяют надеяться, что данный вид вмешательства станет значительно более распространенным.

В послеоперационном периоде продолжается введение нефракционированного гепарина через катетер, установленный в заднюю большеберцовую вену, при этом лучше использовать передвижную стойку для инфузии, что позволит пациенту двигаться. В последующем продолжают пролонгированную антикоагулянтную терапию. Антикоагулянтную терапию продолжают не менее 1 года.

В последующем целесообразно проведение переменной пневмокомпрессии на обеих нижних конечностях. В обязательном порядке назначают ношение компрессионного трикотажа с давлением 30–40 мм рт. ст. на уровне лодыжек. Но-

шение компрессионного трикотажа позволяет как минимум половине больных избежать развития тяжелой посттромботической болезни.

### Выбор тактики (оценка факторов риска, отбор пациентов)

Одним из значимых факторов, ограничивающих энтузиазм хирургов по отношению к тромбэктомии, является угроза интраоперационной ТЭЛА. Особенно высок этот риск у больных с неокклюзивным характером тромба в подвздошной и нижней полой вене. В связи с этим принципиально важным является знание проксимальной распространенности тромба, что позволит выбрать адекватный метод профилактики ТЭЛА (имплантация кава-фильтра, баллонная окклюзия). Недостатки и противопоказания тромболитической терапии могут быть значительно сокращены при использовании регионального тромболиза.

Тщательная оценка и анализ факторов риска и сопутствующей патологии позволяет выявить существенную группу больных с илеофemorальным флеботромбозом, которым показана активная хирургическая тактика. Прежде всего, в свете стратегии по удалению тромба следует рассматривать пациентов с окклюзивным характером тромба в илеофemorальном сегменте, так как именно у этих больных часто развивается тяжелая инвалидизирующая посттромботическая болезнь.

В Пироговском центре при отсутствии противопоказаний приоритетной является активная хирургическая тактика по отношению к больным с илеофemorальным флеботромбозом. За последние 5 лет было пролечено более 1000 пациентов с тромбозом глубоких вен. Выполнено около 200 оперативных вмешательств, в подавляющем большинстве случаев — это паллиативная тромбэктомия с перевязкой поверхностной бедренной вены.

## ГЛАВА 8

### Профилактика послеоперационных тромбоэмболических осложнений в клинической флебологии

В последние годы отношение к проблеме профилактики венозных тромбоэмболических осложнений (ВТЭО) существенно изменилось. Теперь тромбоз глубоких вен (ТГВ) и тромбоэмболию легочной артерии (ТЭЛА) уже не рассматривают как фатальное и редкое осложнение, развитие которого сложно предсказать и практически невозможно предупредить. Сегодня профилактика ВТЭО — это один из основных элементов национальных программ повышения безопасности пациентов, а частота этих осложнений — критерий качества оказания медицинской помощи в стационаре. Наиболее показательным примером таких перемен является принятое в США в апреле 2008 г. решение, согласно которому в рамках системы государственного медицинского страхования Medicare прекращена оплата лечения пациентов с ВТЭО, так же как и некоторых других осложнений, в том числе таких, как переливание несовместимой крови, глубокие пролежни, ятрогенный пневмоторакс или забытая салфетка в ране. Пока такие меры действуют только в отдельных странах и страховых компаниях и касаются ВТЭО, возникших, например, после операции протезирования крупных суставов. Но общая позиция понятна — в настоящее время ВТЭО можно и нужно предупреждать, для этого есть вся необходимая теоретическая и практическая основа. Уже известны основные причины, патогенетические механизмы, факторы риска патологического тромбообразования, вероятность развития осложнений для различных групп пациентов. Установлен главный принцип организации эффективной си-

стемы профилактики ВТЭО, который предполагает обязательное определение риска развития этих осложнений у каждого обратившегося за медицинской помощью больного, с последующим проведением профилактических мероприятий, соответствующих степени риска.

Пациенты флебологического профиля не являются исключением, хотя обычно риск развития ВТЭО у таких больных оценивается как низкий. Но «низкий риск» не исключает вероятность тромбоза, и для ряда пациентов это статистическое понятие превращается в реальное осложнение, изменяющее течение заболевания и представляющее угрозу жизни. Оценка риска ВТЭО традиционно основана на поиске и учете факторов, изменяющих состояние венозной стенки, характер кровотока и состояние системы гемостаза.

К факторам, повышающим вероятность ВТЭО, относится наличие варикозных вен, в которых всегда есть замедление и нарушение кровотока, и любая, даже незначительная травма часто приводит к поверхностному тромбофлебиту. По статистике, поверхностный тромбофлебит переносит каждый второй пациент с варикозной болезнью, при этом в случае выполнения дуплексного ангиосканирования у 45% больных с «чисто» поверхностным тромбофлебитом можно выявить ТГВ, который является следствием распространения процесса тромбообразования из поверхностных вен в глубокие через несостоятельные перфорантные вены. В конечном итоге при варикозной болезни риск развития ТГВ в 3 раза выше, чем в популяции.

Вероятность ВТЭО существенно повышается при хронической венозной недостаточности, особенно если пациенту требуется постельный режим. Госпитализация (независимо от причины) пациента с клиническими признаками хронической венозной недостаточности увеличивает риск развития тромбофлебита до 60%, и примерно у половины из них развивается ТГВ. В случае несвоевременной диагностики у каждого второго из этой группы венозный тромбоз осложняется ТЭЛА с 30%-

ной вероятностью летального исхода. По этой причине стационарных пациентов с клиническими признаками хронической венозной недостаточности следует относить к группе с высоким риском ВТЭО.

Флебологические операции часто выполняются в амбулаторных условиях, являются непродолжительными по времени и, на основании этих признаков, обычно относятся к вмешательствам с низким риском развития ВТЭО. Однако и в этом случае следует учитывать особенности операции, ее травматичность и характер воздействия на венозную стенку. Кроме того, следует отметить, что выполняемые в настоящее время вмешательства на венах предполагают развитие флебита, который, соответственно, не рассматривается как осложнение, а скрининговое дуплексное сканирование глубоких вен в рутинной практике не применяется. Поэтому в научной литературе имеются лишь отдельные публикации, где авторы приводят данные о частоте послеоперационных ВТЭО у больных флебологического профиля. При этом частота может существенно отличаться, варьируя от 0 до 16% после радиочастотной абляции варикозных вен и от 0 до 8% после эндовенозной лазерной облитерации.

По данным А.М. van Rij (2004), выполнившим вместе с соавторами плановое дуплексное ангиосканирование вен нижних конечностей 377 пациентам через 2–4 недели, 6 и 12 месяцев после операций по поводу варикозной болезни, частота ТГВ составила 5,3%. У 8 из 20 больных с ВТЭО тромбоз носил симптоматический характер и в подавляющем числе случаев локализовался в венах голени. Подкожное профилактическое однократное назначение препаратов гепарина не влияло на риск ВТЭО. Ни в одном из наблюдений ТГВ не привел к ТЭЛА, а в 50% наблюдений кровоток в этой зоне восстановился в течение года.

J. Chai и соавт. (2004) изучали факторы риска развития ВТЭО после операций эндовенозной лазерной облитерации и радиочастотной абляции варикозных вен, обращая внимание на частоту тромбоза, связанного с термическим поражением

стенки вен. Авторы не обнаружили достоверной зависимости частоты ТГВ от вида операции, а в качестве дополнительных факторов, повышающих риск ТГВ, отметили возраст пациента, наличие венозной недостаточности и тромбофилии. Отдельное внимание авторы обратили на тот факт, что все больные с послеоперационными ВТЭО в качестве меры специфической профилактики получали однократную инъекцию низкомолекулярных гепаринов. Это обстоятельство, по мнению авторов, еще раз подтверждает необходимость прекращения использования такой методики специфической профилактики ВТЭО у флебологических больных. Для пациентов с ТГВ в анамнезе такой профилактики оказывается недостаточно, а остальным, без дополнительных факторов риска, — она не нужна. В большинстве случаев авторы рекомендовали использовать нестероидные противовоспалительные препараты, компрессионный трикотаж II класса и раннюю активизацию пациента.

Конечно, при определении индивидуальной степени риска и выборе мероприятий по профилактике ВТЭО необходимо учитывать наличие у больного врожденной или приобретенной тромбофилии. Высокий риск существует у больных, имеющих злокачественные новообразования и получавших химиотерапию, гепарининдуцированную тромбоцитопению (ГИТ), антифосфолипидный синдром (наличие волчаночного антикоагулянта, антител к кардиолипину), ожирение.

Более сложно выявить тромбофилии, обусловленные врожденным или приобретенным дефицитом естественных ингибиторов коагуляции, расстройствами фибринолитической системы (дисфибриногемии, изменения активности активаторов или ингибиторов фибринолиза), гемоцистинурией и другими причинами. В клинической практике наиболее часто встречаются тромбофилии, вызванные наследственной или приобретенной резистентностью фактора V к активированному протеину С (РАПС), что сопровождается повышенным образованием тромбина. Распространенность РАПС

среди населения составляет 10–15%, а среди больных с тромбозами частота РАПС достигает 60%. В среднем около 30% послеоперационных тромбозов обусловлено РАПС. Среди женщин с врожденной формой РАПС и принимающих оральные контрацептивы риск развития тромбоза в 30 раз выше, чем в контрольной группе. Приобретенная форма РАПС отмечена при беременности (вызывает тромбоз плацентарных сосудов и внутриутробную гибель плода), при приеме контрацептивных препаратов, при антифосфолипидном синдроме.

Более редко в клинической практике встречаются дефицит или нарушение структуры антитромбина III, протеина C и протеина S. Вторичное снижение уровня этих основных физиологических ингибиторов коагуляции наблюдается при циррозе печени, сепсисе, тяжелом диабете, ДВС-синдроме, злокачественных новообразованиях, при терапии прямыми и непрямыми антикоагулянтами. Наследственный дефицит антитромбина III имеют около 5% больных с острым тромбозом, развившимся в возрасте до 40 лет. Тромбозы у больных с этой аномалией развиваются примерно в 55% случаев, нередко носят рецидивирующий характер и являются резистентными к гепаринотерапии. Дефицит протеина C — витамина K-зависимого гликопротеина, который как антикоагулянт вместе с кофактором — протеином S ответственен за разрушение факторов Va и VIIIa, выявляют у 6–8% больных с острым тромбозом, при этом у 80% больных с выявленным дефицитом протеина C тромбоз развивается в возрасте до 50 лет. Для больных с этой аномалией характерны венозные рецидивирующие тромбозы и ТЭЛА. Кроме того, именно дефицит протеина C является причиной кожного некроза — редкого, но серьезного осложнения, возникающего в начальный период лечения непрямими антикоагулянтами.

Учитывая большое разнообразие причин, способных спровоцировать патологическое тромбообразование, число состояний и заболеваний, повышающих риск развития после-

## У компрессии есть имя – mediven®

Госпитальный трикотаж mediven с градуированной компрессией для профилактики тромбозов и компрессионного лечения при флебосклерозировании и операциях на венах.



**mediven thrombexin 18**  
**mediven struva 23/35**



- ✓ Проверенное качество
- ✓ Доказанная эффективность
- ✓ Три степени компрессии
- ✓ Широкий ассортимент
- ✓ Дышащие материалы
- ✓ Гипоаллергенность

**medi. Почувствуйте себя лучше.**



операционного тромбоза, очевидно, что у каждого пациента, перенесшего операции на венах нижних конечностей, существует угроза этого осложнения. С наличием тромбофилии могут быть связаны многие случаи «неожиданного» венозного тромбоза и легочной тромбоэмболии, в частности, возникающие у лиц молодого возраста, не имеющих серьезных клинических факторов риска. Инициировать тромбоз у пациентов с тромбофилией могут оперативные вмешательства, травмы, беременность и роды, то есть состояния, которые сопровождаются повреждением тканей, изменением тонуса сосудов и гормонального фона. Осуществлять поиск врожденных тромбофилий следует у молодых больных (в возрасте до 50 лет), особенно в случаях, когда не удалось найти факторы, непосредственно спровоцировавшие тромбоз при рецидивирующих ВТЭО. Особое внимание стоит обращать на сбор акушерско-гинекологического анамнеза (невынашивание беременности, прием эстрогенов, послеродовой период, искусственное оплодотворение) у женщин, семейный анамнез (ВТЭО у ближайших родственников).

Сопутствующие соматические заболевания, такие как сердечная недостаточность, фибрилляция/трепетание предсердий (с госпитализацией в предшествующие 3 месяца), инфекция (пневмония, инфекция мочевых путей, СПИД), сахарный диабет, артериальная гипертензия, гормональная заместительная терапия повышают вероятность развития ВТЭО.

Точно предсказать, у кого из пациентов произойдет развитие ВТЭО, невозможно. Можно только предположить вероятность этих состояний. Для объективной оценки риска возникновения тромбозов и выбора методов профилактики предложен ряд шкал. Специфических шкал для флебологических больных нет, поэтому можно использовать универсальные шкалы, применяемые для больных различных профилей. Одним из наиболее удобных инструментов определения риска ВТЭО в хирургии служит шкала Caprini (табл. 8.1).

Таблица 8.1

## Шкала балльной оценки клинических характеристик Саргині

1 балл	2 балла	3 балла	5 баллов
41–60 лет	61–74 года	> 74 лет	Инсульт (< 1 мес. назад)
ИМТ > 25 кг/м <sup>2</sup>	Артроскопическая операция	Семейный анамнез ВТЭО	Замена крупного сустава
Отек нижних конечностей	Большая открытая операция (> 5 мин.)	Анамнез ВТЭО Лейденская мутация	Перелом бедра, костей таза, голени
Варикозное расширение вен	Лапароскопическая операция (> 45 мин.)	Мутация в гене протромбина	Травма спинного мозга (< 1 мес. назад)
Беременность или послеродовой период	Постельный режим (> 3 сут.)	Волчаночный антикоагулянт	
Невынашивание беременности в анамнезе	Онкология	Антитела к кардиолипину	
Прием эстрогенов/гестагенов	Гипсовая повязка	Повышение уровня гомоцистеина в плазме	
Сепсис (< 1 мес.)	Катетер в центральной вене	Гепарин-индуцированная тромбоцитопения	
Тяжелое заболевание легких, в том числе пневмония (< 1 мес.)		Другие тромбофилии	
Малая операция			
Нарушение функции дыхания			
Острый инфаркт миокарда			

*Продолжение таблицы 8.1*

1 балл	2 балла	3 балла	5 баллов
Застойная сердечная недостаточность (< 1 мес.)			
Анамнез воспалительного заболевания кишечника			
Терапевтический пациент на постельном режиме			

В зависимости от количества баллов, полученных при сборе анамнеза и обследовании, всех пациентов разделяют на группы очень низкого риска, низкого, умеренного и высокого риска. Вероятность развития ВТЭО при отсутствии профилактики в этих группах составляет соответственно менее 0,5, 1,5, 3 и 6%. Профилактика в зависимости от степени риска описана в Российских клинических рекомендациях по диагностике, лечению и профилактике венозных тромбоэмболических осложнений (2015):

- при низком риске развития ВТЭО (0–2 балла) следует максимально быстро активизировать, а также использовать компрессионный трикотаж интраоперационно и в послеоперационном периоде (2С);
- при умеренном риске развития ВТЭО (3–4 балла) необходимо использовать нефракционированный гепарин (НФГ) или низкомолекулярные гепарины (НМГ) (1А), или фондапаринукс натрия (1С) в профилактических дозах, рекомендуемых производителем для больных соответствующей категории риска;
- при высоком риске развития ВТЭО (5 и более баллов) необходимо использовать НФГ, НМГ (1А) или фонда-

паринукс натрия (1В) и одновременно применять компрессию (1В).

Опираясь на результаты расчетов риска, полученные с помощью шкалы, и, зная особенности выполненной операции пациенту флебологического профиля, можно определить объем профилактических мероприятий. Раннюю активизацию и компрессионный трикотаж применяют у всех флебологических пациентов. У пациентов моложе 40 лет, без сопутствующих заболеваний, не имеющих тромбозов в анамнезе, после оперативных вмешательств по поводу варикозной болезни, при длительности вмешательства не более 45 минут риск возникновения ВТЭО минимальный и медикаментозная профилактика не показана.

У пациентов, оперированных по поводу варикотромбофлебита с симультанным поражением поверхностных и глубоких вен, рекомендовано назначение антикоагулянтной терапии.

При высоком риске ВТЭО показана специфическая профилактика. Назначение антикоагулянтов всегда увеличивает риск развития кровотечения из операционной раны или формирования эпидуральной гематомы, если операция выполнялась под эпидуральной анестезией. Поэтому назначение антикоагулянтов предполагает определение не только показаний, но и противопоказаний, оценку соотношения риска тромбоза и риска кровотечения. Медикаментозная профилактика может быть начата за некоторое время до операции или вскоре после нее. Рекомендуемый подход зависит от выбранного препарата и характера оперативного лечения. Чем меньше срок между началом действия антикоагулянта и окончанием операции, тем больше эффективность профилактики и риск кровотечений. Начинать использовать антикоагулянты после операции можно не ранее, чем будет обеспечен стабильный гемостаз.

Всем врачам, занимающимся лечением больных флебологического профиля, следует учитывать и тот факт, что пришедший на прием или операцию пациент уже может принимать антикоагулянты, например, как средство профилактики кар-

диоэмболического инсульта при фибрилляции предсердий или для предупреждения рецидива ТГВ. Необходимость отмены антикоагулянтов перед операцией у таких пациентов должна оцениваться с учетом повышения в этом случае вероятности тромбообразования. Риск развития кровотечения из места оперативного вмешательства при флебологических операциях низкий и не требует отмены антикоагулянтных препаратов, получаемых по поводу сопутствующих заболеваний. Однако если хирургическое вмешательство планируется под нейроаксиальной анестезией, то антикоагулянты необходимо отменить до операции. Сроки отмены зависят от периода полувыведения препарата, функции почек и показателей гемостаза.

При приеме варфарина отмена препарата проводится за 3 суток до предполагаемого вмешательства, проведение нейроаксиальной блокады возможно при показателях международного нормализованного отношения (МНО) менее 1.5. На время отмены варфарина назначаются низкомолекулярные гепарины, которые отменяются за 12 часов до операции.

Прием новых оральных антикоагулянтов прекращается за 24 часа до операции, показатели АПТВ должны быть в пределах норм, принятых в лаборатории. Для прямого ингибитора тромбина дабигатрана дополнительно используется определение показателя тромбинового времени, для препаратов, ингибирующих X фактор (ривароксабан и апиксабан), — активность Ха фактора.

После операции прием препаратов возобновляется через 6–8 часов при достижении устойчивого гемостаза. Назначение варфарина проводится совместно с низкомолекулярными гепаринами, которые отменяются при достижении целевого уровня МНО.

Несмотря на то, что флебологические операции редко осложняются развитием ВТЭО, их вероятность нельзя недооценивать. Совершенствование хирургической техники и более широкое внедрение малоинвазивных технологий позволяют

снизить травматичность операций и частоту послеоперационных осложнений. Но, с другой стороны, сокращение противопоказаний для проведения операций, обусловленных наличием серьезных сопутствующих заболеваний и приемом препаратов, влияющих на состояние свертывающей системы, изучение механизмов развития тромбозов и выявления новых предрасполагающих факторов требуют все более тщательного подхода к сбору анамнеза и оценки соматического статуса пациента. Реализации стратегии ранней активизации пациента, при необходимости дополненной механической профилактикой, обычно бывает достаточно. Назначение фармакологических препаратов всегда является балансированием между возникновением тромбоза или кровотечения. Взвешенная оценка рисков, прогнозирование последствий вмешательства в сложную и не до конца изученную систему гемостаза, знание современных подходов при назначении антикоагулянтов и особенностей современных препаратов являются неотъемлемыми качествами квалифицированного флеболога.

## СПИСОК ОСНОВНОЙ ЛИТЕРАТУРЫ

1. Аскерханов, Р.П. Рентгеноанатомические основы контрастной венографии нижних конечностей // Вест. рентген. радиол. 1953. — № 1. — С. 14–22.
2. Богачев, В.Ю., Голованова, О.В., Кузнецов, А.Н. и соавт. Особенности лечения хронических заболеваний вен в России. Предварительные результаты программы «VEIN АСТ» // Ангиология и сосудистая хирургия 2015. — Т. 21. — № 2. — С. 76–82.
3. Богданец, Л.И., Березина, С.С., Кириенко, А.И. Концепция влажного заживления венозных язв // Хирургия. Журнал им. Н.И. Пирогова 2007. — № 5. — С. 26–35.
4. Веденский, А.Н. Варикозная болезнь. — Л.: Медицина, 1983. — 208 с.
5. Веденский, А.Н. Посттромботическая болезнь. — Л.: Медицина, 1986. — 240 с.
6. Кириенко, А.И., Кошкин, В.М., Богачев, В.Ю. Амбулаторная ангиология: руководство для врачей. — М.: Литтерра, 2007. — 328 с.
7. Кириенко, А.И., Панченко, Е.П., Андрияшкин, В.В. Венозный тромбоз в практике терапевта и хирурга. — М.: Планида, 2012. — 328 с.
8. Коков, Л.С. Лучевая диагностика болезней сердца и сосудов: национальное руководство. — М.: ГЭОТАР-Медиа, 2011. — 688 с.
9. Константинова, Г.Д., Воскресенский, П.К., Гордеев, О.В. и соавт. Практикум по лечению варикозной болезни. — М.: Профиль, 2009. — 192 с.

10. Покровский, А.В., Клионер Л.И., Апсаров, Э.А. Пластические операции на магистральных венах. — Алма-Ата: Казахстан, 1977. — 172 с.
11. Покровский, А.В., Игнатъев, И.М., Володюхин, М.Ю. и соавт. Первый опыт гибридных операций при хронической обструкции вен подвздошно-бедренного сегмента у пациентов с посттромботической болезнью // Ангиология и сосудистая хирургия 2016. — Т. 22. — № 3. — С. 131–138.
12. Российские клинические рекомендации по диагностике, лечению и профилактике венозных тромбоемболических осложнений (ВТЭО) // Флебология 2015. — Т. 9. — № 4, приложение. — С. 1–57.
13. Савельев, В.С., Гологорский, В.А., Кириенко А.И. Флебология: руководство для врачей. — М.: Медицина, 2001. — 664 с.
14. Савельев, В.С., Покровский, А.В., Кириенко, А.И. и соавт. Системная терапия венозных трофических язв // Ангиология и сосудистая хирургия 2002. — Т. 8. — № 4. — С. 47–52.
15. Тальман, И.М. Варикозное расширение вен нижних конечностей. — Л.: Медгиз, 1961. — 142 с.
16. Шевченко, Ю.Л., Стойко, Ю.М., Мазайшвили, К.В. Лазерная хирургия варикозной болезни. — М.: Боргес, 2010. — 196 с.
17. Шевченко, Ю.Л., Стойко, Ю.М. Основы клинической флебологии. 2-е изд., испр. и доп. — М.: ЗАО «Шико», 2013. — 336 с.
18. Шиманко, А.И., Дибиров, М.Д., Цуранов, С.В. и соавт. Склеротерапия в комплексном лечении хронических заболеваний вен // Флебология 2012. — Т. 6. — № 4. — С. 43–48.
19. Шулуток, А.М., Крылов, А.Ю. Варикозная болезнь. Современные принципы лечения. — М.: Миклош, 2003. — 127 с.
20. Яшкин, М.Н., Мазайшвили, К.В., Стойко, Ю.М. и соавт. Диагностика тромбозов в бассейне нижней полой вены: состояние проблемы и современные тенденции // Вестник Национального медико-хирургического центра им. Н.И. Пирогова 2013. — Т. 8. — № 4. — С. 131–135.



21. Antithrombotic Therapy and Prevention of Thrombosis, 9th Edition: American College of Chest Physicians Evidence-Based Clinical Practice Guidelines // CHEST 2012. — 141 p.
22. Bettmann, M.A., Robbins, A., Braun, S.D. et al. Contrast venography of the leg: diagnostic efficacy, tolerance, and complication rates with ionic and nonionic contrast media // Radiology 1987. — Vol. 165. — P. 113–116.
23. Carpenter, J.P., Holland, G.A., Baum, R.A. et al. Magnetic resonance venography for the detection of deep venous thrombosis: comparison with contrast venography and duplex Doppler ultrasonography // J. Vasc. Surg. 1993. — Vol. 18. — P. 734–741.
24. Cavezzi, A., Labropoulos, N., Partsch, H. et al. Duplex Ultrasound Investigation of the Veins in Chronic Venous Disease of the Lower Limbs — UIP Consensus Document. Part II. Anatomy // Eur. J. Vasc. Endovasc. Surg. 2006. — No. 31. — P. 288–299.
25. Chai, J., Hill, G.B., Christie, R.A. Incidence of deep vein thrombosis after varicose vein surgery // Br. J. Surg. 2004. — Vol. 91. — P. 1582–1585.
26. Fraser, D.G., Moody, A.R., Martel, A. et al. Re-evaluation of iliac compression syndrome using magnetic resonance imaging in patients with acute deep venous thrombosis // J. Vasc. Surg. 2004. — Vol. 40. — No. 4. — P. 604–611.
27. Friedman, S.G. A history of vascular surgery, 2nd ed. Malden MA: Blackwell-Futura, 2005. — 224 p.
28. Hafner, J., Ramelet, A.A., Schmeller, W. et al. Management of leg ulcers // Curr. Probl. Dermatol. Basel. Karger. 1999. — Vol. 27. — P. 4–7.
29. Harlander-Locke, M., Jimenez, J.C., Lawrence, P.F. et al. Management of endovenous heat-induced thrombus using a classification system and treatment algorithm following segmental thermal ablation of the small saphenous vein // J. Vasc. Surg. 2013. — Vol. 58. — No. 2. — P. 427–431.
30. Hartung, O., Loundou, A.D., Barthelemy, P. et al. Endovascular management of chronic disabling ilio caval obstructive

- lesions: long-term results // *Eur. J. Vasc. Endovasc. Surg.* 2009. — Vol. 38. — No. 1. — P. 118–124.
31. Joh, J.H., Kim, W.S., Jung, I.M. et al. Consensus for the Treatment of Varicose Vein with Radiofrequency Ablation // *Vasc. Specialist Int.* 2014. — Vol. 30. — No. 4. — P. 105–112.
32. Koksall, C., Bozkurt, A.K. Combination of hydrocolloid dressing and medical compression stocking versus Unnas boot for the treatment of venous leg ulcers // *Swiss Med. Weekly* 2003. — Vol. 133. — P. 364–368.
33. Kristo, D.A., Perry, M.E., Kollef, M.H. Comparison of venography, Duplex imaging and bilateral impedance plethysmography for diagnosis of lower—extremity deep—vein thrombosis // *Southern Medical J.* 1994. — Vol. 87. — No. 1. — P. 55–60.
34. Malgor, R.D., Gasparis, A.P., Labropoulos, N. Morbidity and mortality after thermal venous ablations // *Int. Angiol.* 2016. — Vol. 35. — No. 1. — P. 57–61.
35. Marsh, P., Price, B.A., Holdstock, J. et al. Deep vein thrombosis (DVD) after venous thermoablation techniques: rates of endovenous heat-induced thrombosis (EHIT) and classical DVT after radiofrequency and endovenous laser ablation in a single centre // *Eur. J. Vasc. Endovasc. Surg.* 2010. — Vol. 40. — No. 4. — P. 521–527.
36. Martel, A.L., Fraser, D., Delay, G.S. et al. Separating arterial and venous components from 3D dynamic contrast-enhanced MRI studies using factor analysis // *Magn. Reson. Med.* 2003. — Vol. 49. — No. 5. — P. 928–933.
37. Meissner, M.H., Glociczki, P., Comerota, A.J. et al. Early thrombus removal strategies for acute deep venous thrombosis: clinical practice guidelines of the Society for Vascular Surgery and the American Venous Forum // *J. Vasc. Surg.* 2012. — Vol. 55. — No. 5. — P. 1449–1462.
38. Neglen, P., Raju S. Intravascular ultrasound scan evaluation of the obstructed vein // *J. Vasc. Surg.* 2002. — Vol. 35. — No. 4. — P. 694–700.

39. Nicolaides, A.N. Investigation of chronic venous insufficiency: a consensus statement // *Circulation* 2000.— Vol. 14.— P. 126–163.
40. Palma, E.C., Esperon, R. Treatment of the post-thrombophlebitic syndrome by means of internal saphenous transplants // *Bol. Soc. Cir. Urug.* 1959.— No. 30.— P. 115–125.
41. Prevention of Venous Thromboembolism, 8th edition: American College of Chest Physicians Evidence Based Clinical Practice Guidelines // *CHEST* 2008.— 133 p.
42. Proebstle, T.M., Gul, D., Kargl, A., Knop, J. Endovenous laser treatment of the lesser saphenous vein with a 940-nm diode laser: early results // *Dermatol. Surg.* 2003.— Vol. 29.— No. 4.— P. 357–361.
43. Raju, S., Ward Jr., M., Kirk, O. A modification of iliac vein stent technique // *Ann. Vasc. Surg.* 2014.— Vol. 28.— No. 6.— P. 1485–1492.
44. Rutherford's vascular surgery / edited by Jack L. Cronenwett, K. Wayne Johnston.— 7th edition.— 2010.— 2448 p.
45. Schmeller, W., Roszinski, S. Surgical removal of ulcer and lipodermatosclerosis followed by split-skin grafting (shave therapy) yields good long-term results in “non-healing” venous leg ulcers // *Acta Derm. Venereol.* 2000.— Vol. 80.— No. 4.— P. 267–271.
46. Seager, M.J., Busuttil, A., Dharmarajah, B., Davies, A.H. A Systematic Review of Endovenous Stenting in Chronic Venous Disease Secondary to Iliac Vein Obstruction // *Eur. J. Vasc. Endovasc. Surg.* 2016.— No. 51.— P. 100–120.
47. Van Den Bos, R.R., Neumann, M., De Roos, K.P., Nijsten T. Endovenous laser ablation-induced complications: review of the literature and new cases // *Dermatol. Surg.* 2009.— Vol. 35.— No. 8.— P. 1206–1214.
48. Van Rij, A.M., Chai, J., Hill, G.B., Christie, R.A. Incidence of deep vein thrombosis after varicose vein surgery // *Br. J. Surg.* 2004.— Vol. 91.— P. 1582–1585.



## СПИСОК ПРИНЯТЫХ СОКРАЩЕНИЙ

- АВК — антагонисты витамина К  
БПВ — большая подкожная вена  
ВТЭО — венозные тромбоэмболические осложнения  
ЗДБПВ — задняя добавочная большая подкожная вена  
МПВ — малая подкожная вена  
НСВ — наружная срамная вена  
ОБВ — общая бедренная вена  
ОБА — общая бедренная артерия  
ПкВ — подколенная вена  
ПДБПВ — передняя добавочная большая подкожная вена  
ПВОПК — поверхностная вена, окружающая подвздошную кость  
ПНВ — поверхностная надчревная вена  
РЧА — радиочастотная абляция  
СПС — сафено-поплитеальное соустье  
СФС — сафено-фemorальное соустье  
ТАЭ — телеангиэктазии  
УЗАС — ультразвуковое ангиосканирование  
МРТ — магнитно-резонансная томография  
ХВН — хроническая венозная недостаточность  
ХЗВНК — хронические заболевания вен нижних конечностей  
ХИНК — хроническая ишемия нижних конечностей  
ЦДК — цветное дуплексное картирование  
ЭВЛО — эндовенозная лазерная облитерация

ЭВЛОПВ — эндовенозная лазерная облитерация перфорантных вен

ЭТ — эндовенозная термооблитерация

СЕАР — Международная классификация хронических заболеваний вен (Clinic, Etiology, Anatomy, Pathophysiology)

VCSS — Клиническая шкала тяжести заболевания вен (Venous Clinical Severity Score)

ЕНИТ — эндовенозный термоиндуцированный тромбоз (Endovenous/ Endothermal Heat Induced Thrombosis)





















Под редакцией  
Ю.Л. Шевченко  
Ю.М. Стойко

# КЛИНИЧЕСКАЯ ФЛЕБОЛОГИЯ

Руководитель издательско-дизайнерской группы:

*Валерия Чернякина*

Менеджер проекта:

*Тимофей Андросов*

Верстка:

*Екатерина Махинова*

Корректор:

*Татьяна Бялая*

Издательство «ДПК Пресс»

г. Москва, ул. 12-я Парковая, д. 7

+7 (495) 724-34-86; +7 (495) 788-83-81

[www.dpk-press.ru](http://www.dpk-press.ru)

Отпечатано в типографии «ДПК Пресс»

Формат 60x90/16. Гарнитура «Minion Pro».

Бумага мелованная. Печать офсетная.

Подписано в печать 10.11.2016 г.

Тираж 1500 экз.