

ЧЕН ВИТАЛИЙ ИВАНОВИЧ

**ОПТИМИЗАЦИЯ ВЫБОРА ЛЕЧЕБНОЙ ТАКТИКИ ПРИ
ВАРИКОЗНОЙ БОЛЕЗНИ ВЕН НИЖНИХ КОНЕЧНОСТЕЙ В
АМБУЛАТОРНЫХ УСЛОВИЯХ**

14.01.17 – хирургия

**Автореферат
диссертации на соискание ученой степени
кандидата медицинских наук**

Москва – 2011

Работа выполнена в ФГУ «Национальный медико-хирургический центр им. Н.И. Пирогова Министерства здравоохранения и социального развития»

Научный руководитель:

Доктор медицинских наук, профессор

СТОЙКО
Юрий Михайлович

Официальные оппоненты:

Член-корреспондент РАМН, доктор медицинских наук, профессор (ГОУ ВПО «Российский государственный медицинский университет Министерства здравоохранения и социального развития»)

КИРИЕНКО
Александр Иванович

доктор медицинских наук, доцент (ФГУ «Национальный медико-хирургический центр им. Н.И. Пирогова Министерства здравоохранения и социального развития»)

АБЛИЦОВ
Юрий Алексеевич

Ведущая организация: Главный военный клинический госпиталь имени академика Н.Н. Бурденко

Защита состоится «13» мая 2011 г. в 14⁰⁰ часов на заседании диссертационного совета Д 208.123.01 при ФГУ «Национальный медико-хирургический центр им. Н.И. Пирогова Министерства здравоохранения и социального развития» (105203, г. Москва, ул. Нижняя Первомайская, д.70).

С диссертацией можно ознакомиться в библиотеке ИУВ ФГУ «Национальный медико-хирургический центр им. Н.И. Пирогова Министерства здравоохранения и социального развития» (105203, г. Москва, ул. Нижняя Первомайская, д.65).

Автореферат разослан «08» апреля 2011 г.

Ученый секретарь совета по защите докторских и кандидатских диссертаций
доктор медицинских наук, профессор

Матвеев С.А.

ОБЩАЯ ХАРАКТЕРИСТИКА РАБОТЫ

Актуальность темы

Варикозное расширение вен нижних конечностей является одной из наиболее распространённых форм сосудистой патологии. До 25% населения развитых стран страдают этим заболеванием (Савельев В.С., 2001, Шевченко Ю.Л., 2005, Bergan J.J., 2007).

По-прежнему основным методом лечения варикозной болезни вен нижних конечностей является хирургическое вмешательство. Однако, по некоторым данным в России, из всех больных, страдающих этим заболеванием, оперируется не более 6-7% (Савельев В.С., 2001). Одна из причин этого состоит в том, что пациенты зачастую боятся операции и наркоза, поэтому многие из них обращаются за врачебной помощью поздно, когда имеются выраженные функциональные и морфологические нарушения.

В последнее время во всём мире значительно возрос интерес к амбулаторной хирургии вообще и амбулаторной флебологии в частности. Амбулаторная хирургия имеет свои специфические особенности, а в ряде случаев и преимущества перед «стационарной». Однако, она ещё далека от совершенства и нуждается в детальной и планомерной оптимизации.

Бурное развитие флебологии в 20 веке способствовали развитию и внедрению в хирургическую практику физических факторов альтерации вены с целью облитерации её просвета. Изначально эти методики были ориентированы на амбулаторное хирургическое звено. Все малоинвазивные методы устранения рефлюкса, в том числе эндовенозная лазерная облитерация (ЭВЛО) и эхоконтролируемая катетерная склерооблитерация (ЭККС) могут вызвать определённый процент реканализаций и рецидивов в послеоперационном периоде. Безусловно, правильная хирургическая тактика, опирающаяся на знаниях путей распространения патологических рефлюксов при различных типах расположения большой подкожной вены (БПВ), поможет избежать возникновения рецидивов не только в этой, но и других венозных бассейнах. Все вышеизложенное обосновывает актуальность проблемы, а проведение исследований в указанном направлении позволит

оптимизировать лечебную тактику в амбулаторных условиях, что очень важно для всех регионов России.

Цель исследования:

Улучшить результаты лечения больных варикозной болезнью с учетом анатомических особенностей варикозной трансформации вен и применения современных технологий на амбулаторном уровне.

Задачи:

1. Установить распространенность варикозной болезни вен нижних конечностей в регионе проведения исследования (полуостров Камчатка) и сравнить с эпидемиологическими данными для других регионов.

2. Установить распространенность различных типов анатомических взаимоотношений большой подкожной вены с поверхностной фасцией на бедре.

3. Выявить связь между регрессионными типами анатомических взаимоотношений большой подкожной вены с поверхностной фасцией на бедре и частотой развитием варикозной болезни.

4. На основании изучения клинической картины и данных ультразвукового ангиосканирования определить тактические подходы к хирургической коррекции патологических рефлюксов крови с учетом анатомического расположения большой подкожной вены.

5. Выработать оптимальную лечебную тактику в амбулаторных условиях в зависимости от анатомического расположения большой подкожной вены, определив в ней место комбинированной флебэктомии, эндовенозной лазерной облитерации и стволовой эхоконтролируемой склеротерапии.

Научная новизна.

Впервые дана сравнительная оценка распространенности варикозной болезни вен нижних конечностей у жителей одного из самых отдаленных регионов РФ - полуострова Камчатка.

Установлена распространенность различных типов анатомических взаимоотношений большой подкожной вены с поверхностной фасцией на бедре в норме и при варикозной болезни вен нижних конечностей.

Показано, что редуционные типы взаимоотношений большой подкожной вены с поверхностной фасцией предрасполагают к развитию варикозной трансформации.

Выработаны оптимальные подходы к малоинвазивному хирургическому лечению при разных типах расположения БПВ относительно фасциального футляра.

Показано, что при соблюдении показаний, эндовенозная лазерная облитерация является альтернативой комбинированной флебэктомии и методом выбора для устранения рефлюкса по БПВ в амбулаторных условиях.

Установлено, что эхоконтролируемая катетерная склерооблитерация не имеет преимуществ перед эндовенозной лазерной облитерацией и в настоящее время может быть методом выбора устранения магистрального рефлюкса в амбулаторных условиях в особых ситуациях.

Практическая значимость.

На разных группах пациентов произведена оценка распространенности варикозной болезни вен нижних конечностей. Полученные результаты сравнены с аналогичными данными, полученными в различных регионах РФ и мира. На основе полученных результатов определено, что распространенность хронических заболеваний вен нижних конечностей (ХЗВНК), в том числе запущенных и осложненных форм в исследуемом регионе не отличается от других регионов РФ и мира. Соответственно, полученные в исследовании результаты возможно экстраполировать на общую популяцию в РФ и развитых странах.

На основании ультразвукового ангиосканирования определены анатомические особенности взаимоотношений поверхностной фасции и большой подкожной на бедре. Показано, что редуционные типы этих взаиморасположений могут предрасполагать к развитию варикозной болезни.

Выработана оптимальная хирургическая тактика при редуционных типах расположения БПВ относительно поверхностной фасции на бедре.

На основании анализа результатов применения разных способов устранения патологического рефлюкса по большой подкожной вене (комбинированная флебэктомия, эндовенозная лазерная облитерация и стволовая эхоконтролируемая склеротерапия), определены оптимально подходящие к амбулаторным условиям методы. Выработана схема обследования и лечения пациентов с варикозной болезнью в амбулаторных условиях.

Основные положения диссертации, выносимые на защиту:

1. Распространенность хронических заболеваний вен нижних конечностей в исследуемом регионе не отличается от других регионов РФ и мира.

2. Встречаемость редуционных типов анатомических взаимоотношений большой подкожной вены с поверхностной фасцией на бедре у лиц, имеющих признаки варикозной трансформации поверхностных вен значимо выше, чем у людей, не имеющих признаков ХЗВНК.

3. Предоперационная разметка больной конечности при варикозной болезни должна обязательно включать определение типа расположения БПВ относительно её фасциального футляра.

4. При регрессионных типах расположения БПВ относительно фасции методом устранения расширенного магистрального притока БПВ является минифлебэктомия.

5. В амбулаторных условиях при прочих равных условиях целесообразно использовать метод ЭВЛО. Этот метод, при соблюдении показаний, обеспечивает эффективность, близкую к комбинированной флебэктомии. При этом от последней его выгодно отличает низкая хирургическая агрессия и абсолютная «амбулаторность» метода.

Апробация и реализация результатов исследования.

Результаты работы внедрены в клиническую практику НМХЦ им. Н.И.Пирогова и лечебных учреждений стационарного и амбулаторного звена

Камчатского края. Материалы диссертации доложены на VII научно-практической конференции Ассоциации Флебологов России (Москва, 2008), 14 всероссийском съезде сердечно-сосудистых хирургов (Москва, 2008), 3 съезде амбулаторных хирургов РФ (Санкт-Петербург, 2009), VIII научно-практической конференции Ассоциации Флебологов России с международным участием (Москва, 2010). По теме диссертации опубликованы 9 работ, в том числе 3 статьи в журналах, рекомендованных ВАК. Результаты исследования вошли в опубликованную в 2010 г. монографию «Лазерная хирургия варикозной болезни».

Объём и структура диссертации.

Диссертация выполнена на 120 листах машинописного текста и состоит из четырёх глав (включая обзор литературы и результатов собственных исследований), заключения, выводов и практических рекомендаций. Работа иллюстрирована 21 таблицами и 35 рисунками. Указатель литературы представлен 106 отечественными и иностранными источниками.

СОДЕРЖАНИЕ ДИССЕРТАЦИИ

МАТЕРИАЛ И МЕТОДЫ ИССЛЕДОВАНИЯ

В работе представлен опыт амбулаторного лечения 193 больных с ХЗВНК. Среди них женщин было 123, мужчин – 70. Средний возраст мужчин составил $48,5 \pm 12,9$ (минимум 20 лет, максимум 73 года), женщин - $45,8 \pm 11,6$ (минимум 17 лет, максимум 71 год). Комбинированные флебэктомии с удалением ствола БПВ до нижней границы рефлюкса (короткий стриппинг) были выполнены у 29 больного (31 конечность). 164 пациентам выполнялись современные эндовенозные способы устранения патологического рефлюкса крови. Дневной хирургический стационар был организован в г. Петропавловске-Камчатском. Все вмешательства выполнялись автором лично.

Для оценки распространенности патологии вен в месте проведения исследования были обследованы жители г.Петропавловска-Камчатского и работники его предприятий. Всего обследовано 331 человек, что составляет

0,2% от популяции (жителей города) или 0,3% работающего населения. Из них - 208 мужчин и 123 женщины. Всего признаки ХЗВНК имелись у 48,9% обследованных. У 51,1% процента обследованных признаков ХЗВНК выявлено не было. Признаки ХЗВНК чаще встречались у женщин (67,5%), чем у мужчин (41,3%) ($p < 0,01$). Среди женщин значительно преобладали пациентки с классом С1 (телеангиоэктазии и ретикулярные вены). При оценке распространённости клинически значимых классов (С2 – С6) по СЕАР, различий между полами выявлено не было. Таким образом, основное количество работающих жителей города имело проблемы в основном косметического характера, связанного с наличием телеангиоэктазий и ретикулярных вен.

Критерии отбора флебологических больных на хирургическое лечение в амбулаторных условиях.

В основу оптимизации флебологической помощи была заложена совокупность определённых этапов: выбор и обоснование хирургической тактики при различных анатомических особенностях венозной системы и характера нарушений венозного оттока; выбор метода анестезии; комплекс послеоперационной реабилитации. Критериями отбора больных на хирургическое лечение в амбулаторных условиях были: общемедицинский, хирургический и социальный (табл.1).

Таблица 1. Критерии отбора больных, используемые при оптимизации лечебной тактики в амбулаторных условиях.

Критерий оптимизации	параметры
общемедицинский	1.Соматическое состояние 2.Возраст больного 3.Вес 4.Сопутствующая патология
хирургический	1.Калибр магистральной подкожной вены 2.Количество варикозно расширенных притоков 3.Варианты анатомического строения подкожных и перфорантных вен
социальный	1.Социально-психологический статус 2.Отношение к выполнению врачебных рекомендаций 3.Готовность дать письменное согласие на лечение

Общемедицинский критерий включал в себя общую оценку физического статуса больного. Для этих целей использовалась классификация ASA (American Society of Anesthesiology). Хирургический критерий отбора больных включал в себя местные факторы, имеющие принципиальное значение по время выполнения операции, способные повлиять на её ход и продолжительность. Социальный критерий отбора больных определялся, прежде всего, социально-психологическим статусом пациента.

Ультразвуковое ангиосканирование и представление его результатов в формализованном виде.

Исследование вен нижних конечностей проводили с использованием мультисекторного линейного датчика с частотой 7,5-12 МГц. С целью формализации данных исследования мы использовали унифицированную терминологию вен нижних конечностей, принятую в 2001 году в Риме. Для формирования шаблона УЗАС были выделены следующие ключевые признаки: анатомическая локализация, наличие рефлюксов и окклюзий в выделенных венозных сегментах. Создано ядро базы данных в MS Access'2007. Для каждого венозного сегмента и/или отдельного сосуда указывается один из возможных вариантов: "проходима"; "окклюзирована на всём протяжении"; "окклюзирована большей частью"; "окклюзирована меньшей частью"; а также присваивается значения для рефлюкса: «есть» или «нет». Для удобства работы были созданы формы, посредством которых информация заносилась в таблицы базы данных. Построенная таким образом база данных дала нам возможность проводить все дальнейшие статистические и другие исследования.

Типы расположения БПВ относительно поверхностной фасции на бедре.

Для исследования распространённости различных типов расположения БПВ относительно её фасциального футляра было проведено исследование анатомического расположения БПВ у 46 человек (92 конечности). В осмотр включали всех пациентов с признаками хронических заболеваний вен нижних конечностей (ХЗВНК), обратившихся на амбулаторный приём к

флебологу. Клинические классы, согласно классификации CEAP, были распределены следующим образом: C0 - 17, C1 - 21, C2 - 33, C3 - 13, C4 - 4, C5 - 4 конечности.

Поверхностная фасция на бедре расщепляется на два листка, образуя канал для БПВ. В верхней трети бедра, в области пахового треугольника она срастается с внутренней частью паховой связки. Передняя стенка фасциального канала представлена листком поверхностной фасции, называемой в англоязычной литературе “saphenous fascia”. Задней стенкой этого канала является глубокая фасция. На бедре ствол БПВ и его крупные притоки по отношению к фасции могут принимать три основных типа взаиморасположения: i-тип, при котором ствол БПВ целиком лежит субфасциально от сафено-фemorального соустья до коленного сустава; h-тип, при котором ствол БПВ сопровождает крупный приток, расположенный надфасциально. В определенном месте он прободает фасцию и впадает в БПВ. Дистальнее этого места ствол БПВ, как правило, значительно меньшего диаметра, чем его приток; s-тип, крайняя степень редукции h-типа, при этом ствол БПВ дистальнее места впадения притока аплазирован. При этом создается впечатление, что ствол БПВ в какой-то момент круто меняет направление, прободая фасцию.

На 61 конечности (66%) был выявлен i-тип взаимоотношения БПВ. Редукционный h-тип был выявлен на 8 конечностях (9%). В остальных 23 случаях (25%) был выявлен s-тип взаиморасположения БПВ и фасции. При отсутствии рефлюкса по БПВ в большей части наблюдений (75% или 45 случаев) пациенты имели анатомический i-тип расположения вены относительно поверхностной фасции. У пациентов с рефлюксом в БПВ на бедре (32 случая или 34%), более часто обнаруживались редукционные типы взаимоотношений БПВ. Так h-тип был обнаружен на 6 конечностях и s-тип – на 10 конечностях. Это совокупно составило 50% от всех случаев, когда имелся рефлюкс по БПВ на бедре. Полученные результаты свидетельствуют, что редукционные типы расположения БПВ на бедре могут предрасполагать к развитию варикозной трансформации вены.

Современные способы устранения рефлюкса по магистральным подкожным венам.

В условиях амбулаторной хирургической службы применялись следующие методы устранения рефлюкса по стволу БПВ: комбинированная флебэктомия; эхоконтролируемая катетерная склерооблитерация; ЭВЛО в комбинации с операцией Троянова-Тренделенбурга; ЭВЛО без комбинации с операцией Троянова-Тренделенбурга. Варикозно расширенные притоки устранялись методом минифлебэктомии или эхоконтролируемой микропенной склерооблитерацией. Недостаточные перфорантные вены перевязывались из отдельных проколов кожи или выполнялась их ЭВЛО. Склерооблитерация перфорантных вен нами не выполнялась, так если удачно выполнена их пункция под ультразвуковым контролем, надёжнее выполнить ЭВЛО. Структура хирургических вмешательств, выполненных во время проведения исследования, представлены в таблице 2.

Таблица 2. Виды хирургических вмешательств, выполненных по поводу варикозного расширения вен нижних конечностей.

Вид вмешательства	количество больных (оперированные конечности)
ЭВЛО	118 (124)
Эхоконтролируемая катетерная склерооблитерация	46 (48)
Комбинированная флебэктомия	29 (31)
Всего:	193 (203)

Показанием для применения эндовенозных методик в условиях хирургического стационара одного дня служили: приустьевое расширение БПВ не более 10 мм; незначительное количество варикозно расширенных притоков.

Всего ЭВЛО была выполнена у 118 больных на 124 конечностях. Операция выполнялась в двух вариантах: в комбинации и без комбинации с операцией Троянова-Тренделенбурга. ЭВЛО в комбинации с операцией Троянова-Тренделенбурга выполнялась на начальном этапе освоения метода. При i-типе расположения БПВ более чем в половине случаев выполнялась ЭВЛО до верхней трети голени, в то время как при редуционных типах

такая распространённая облитерации производилась только у каждого пятого больного. Приобретение соответствующего опыта позволило нам со временем отказаться от выполнения операции Троянова-Тренделенбурга совместно с ЭВЛО. В эту группу вошли 74 пациента (79 конечностей). Эхоконтролируемая катетерная склерооблитерация была выполнена у 46 больных на 48 конечностях. Комбинированная флебэктомия БПВ была выполнена у 29 пациентов (31 конечность). Из них 21 были женщины и 8 – мужчины. Показанием к выполнению комбинированной флебэктомии в условиях хирургического стационара одного дня было: приустьевые расширения диаметром более 1 см; аневризматические расширения по ходу ствола БПВ; общее значительное количество варикозно расширенных притоков.

Недостаточные перфорантные вены перевязывались надфасциально из отдельных проколов кожи или выполнялось их ЭВЛО. В последнем случае техника была следующей: перфорантные вены пунктировались под ультразвуковым контролем. После заведения световода в перфорант, вокруг него создавалась тумесцентная анестезия. Учитывая, что перфорантные вены имеют направление хода перпендикулярное к поверхности кожи, коагулировать их в нескольких точках технически сложно. Поэтому нами производилась облитерация большой плотностью энергии (не менее 300 Дж в 1 точку), стараясь полностью разрушить перфорантную вену в этом месте.

Варикозно расширенные притоки удалялись методом минифлебэктомии или склерозировались по микропенной методике под ультразвуковым контролем. Для контроля полноты удаления варикозно расширенных притоков, в случае выполнения минифлебэктомии, по окончании операции использовали ультразвуковой контроль.

Последним этапом было наложение асептических повязок, создание компрессионного бандажа при помощи эластичных бинтов или надевание компрессионного трикотажа.

Хирургическая тактика при различных типах взаимоотношений БПВ и поверхностной фасции на бедре

Хирургическая тактика при i-типе расположения БПВ.

Всего было выполнено 91 вмешательство на 91 конечности. У 83 пациентов рефлюкс распространялся от остиального клапана до верхней трети голени. Из них на 48 конечностях была выполнена ЭВЛО, на 26 конечностях – ЭККС. Комбинированная флебэктомия выполнялась в 9 случаях. В работе встретился ещё один вариант распространения рефлюксов крови при i-типе расположения БПВ (8 конечностей). В этом варианте остиальный клапан оставался интактным, а клапанная недостаточность возникала дистальнее. Этот вариант мы считали самым благоприятным для выполнения эндовенозных методов облитерации - ЭВЛО и склероблитерации. В 7 случаях была выполнена ЭВЛО, в 1 случае - ЭККС.

Хирургическая тактика при h-типе расположения БПВ.

Всего этот тип строения встретился в 32 случаях. В 21 из них была выполнена ЭВЛО, в 10 – ЭККС. Комбинированная флебэктомия была выполнена у одного пациента. У 8 больных встретился вариант h-типа, при котором ствол БПВ от остиального клапана до места впадения магистрального надфасциального притока имел состоятельный клапанный аппарат. Патологический рефлюкс, в данной ситуации возникал в сегменте соединения вены с БПВ и распространялся по притоку на бедре и голени. У 7 из них методом минифлебэктомии удаляли расширенный приток, сохранив тем самым ствол БПВ. При варианте, когда имелась несостоятельность клапанного аппарата БПВ от остиального клапана, а далее рефлюкс «уходил» в расширенный надфасциально расположенный приток, во время ЭВЛО введение световода проводили дистальнее впадения расширенного притока. Третий, встретившийся нам вариант распространения рефлюкса при h-типе, состоял в следующем: патологический рефлюкс крови начинался от остиального клапана и «уходил» в двух направлениях: в расширенный надфасциально расположенный приток и в сам ствол БПВ, лежащий под фасцией. Хирургическая тактика в этой ситуации включала обязательную облитерацию сегмента БПВ от нижней границы рефлюкса до остиального клапана. В случаи применения ЭВЛО (7 больных), пункцию БПВ и введение

световода проводили дистальнее точки распространения патологического рефлюкса крови.

Хирургическая тактика при s-типе расположения БПВ.

В нашей работе S-тип расположения БПВ на бедре встретился на 80 конечностях. Этот вариант является очень близким к описанному h-типу. В 48 случаях этого анатомического варианта устранения рефлюкса выполнялась при помощи ЭВЛО, в 11 случаях – ЭККС. Комбинированная флебэктомия была выполнена в 21 случае S-типа расположения БПВ.

РЕЗУЛЬТАТЫ И ИХ ОБСУЖДЕНИЕ

Результаты применения эндовенозной лазерной облитерации

Результаты эндовенозной лазерной облитерации были оценены на протяжении до 2-х лет после операции. Из 118 больных, которым была произведена ЭВЛО, прослежено 112 человек (114 конечностей). Летальных исходов и серьезных осложнений не было ни в одном случае. «Хороший» результат оценивали по следующим показателям: отсутствие у больного жалоб, характерных для варикозного расширения вен и отсутствие признаков рецидива по данным осмотра и ультразвукового ангиосканирования. «Удовлетворительный» результат считался в случае наличия начальных ультразвуковых признаков рецидива при отсутствии жалоб и клинических его проявлений. Для ЭВЛО и ЭККС таким результатом считалось возникновение частичной реканализации вены. «Неудовлетворительным» результат считался при возникновении клинически определяемого рецидива заболевания. Для ЭВЛО и ЭККС таким результатом считалось возникновение полной реканализации облитерированной ранее вены. Следует отметить, что благодаря диспансеризации оперированных больных после ЭВЛО и ЭККС мы не наблюдали определяемых клинически рецидивов варикозного расширения вен. При появлении первых признаков реканализации таким больным выполнялась повторная склеротерапия. Результаты проведенного лечения сведены в таблицу 3.

Таблица 3. Распределение прослеженных больных по способам лечения и полученным результатам в срок до двух лет после вмешательства.

вид вмешательства абс. (%)	хороший абс. (%)	удовлетворительный абс. (%)	неудовлетворительный абс. (%)
ЭВЛО	103 (91)	8 (6)	3 (3)
ЭККС	25 (57)	12 (27)	7 (16)
Флебэктомия	22 (82)	3 (11)	2 (7)

Как следует из представленной таблицы, в отдалённые сроки после оперативного вмешательства было прослежено порядка 90% больных.

Результаты применения эндовенозной лазерной облитерации в комбинации с операцией Троянова-Тренделенбурга

Отдалённые результаты прослежены у 41 больного (41 конечность). У 4 пациентов внефасциально расположенный магистральный приток БПВ при редуцированных типах её расположения на бедре также подвергался ЭВЛО. Интраоперационных осложнений не было. Все больные в ближайшем послеоперационном периоде предъявляли жалобы, типичные для кроссэктомии - боль в операционной ране в той или иной степени выраженности. Практически у всех больных в той или иной степени выраженности развивался флебит коагулированной БПВ, проявлявшийся тянущими болями вдоль бедра. У 13 пациентов потребовалось применение нестероидных противовоспалительных препаратов. У большинства больных, выраженный флебит развивался при низких значениях плотности энергии лазерного излучения, подаваемого в сосуд: 100 и менее Дж/см. У пациентов, плотность энергии лазерного излучения при ЭВЛО у которых было 200 Дж/см и более, явления флебита были гораздо менее выраженными. У двух больных, у которых плотность энергии достигла 500 Дж/см, на участок ствола БПВ на бедре, пальпировался в виде плотного хордообразного тяжа, который исчез у всех больных в течении 1,5 месяцев. У четырёх больных, которым коагулировался магистральный приток БПВ при редуцированных типах её расположения на бедре, имелись выраженные флебитические явления в этом сегменте. Впоследствии у них развилось пальпируемое уплотнение с явлениями гиперпигментации, которые постепенно

уменьшались и окончательно исчезали в срок от двух месяцев (один пациент) до года (один пациент). Частота реканализаций БПВ после ЭВЛО с кроссэктомией представлена в таблице 4.

Таблица 4. Частота реканализаций БПВ после проведенной ЭВЛО с кроссэктомией (общим итогом).

Тип реканализаций	2 месяца абс. (%)	6 месяцев абс. (%)	1 год абс. (%)	2 года абс. (%)
Полная	- (0)	- (0)	2 (5)	2 (5)
Частичная	- (0)	3 (7)	5 (12)	5 (12)
Всего	- (0)	3 (7)	7(17)	7(17)

Высокий процент реканализаций в отдалённом послеоперационном периоде объясняется недостаточной мощностью лазерного излучения (60-80 Дж/см), применяемой на этапе освоения метода.

Результаты применения эндовенозной лазерной облитерации без комбинации с операцией Троянова-Тренделенбурга.

Этот метод был применён нами у 74 пациентов на 79 конечностях. Из них было прослежено 71 больной (73 конечности). У всех пациентов внефасциально расположенный магистральный приток БПВ при редуцированных типах её расположения на бедре удалялся методом минифлебэктомии. Всем больным проводилась облитерация БПВ с достаточно высокими плотностями линейного потока энергии - от 200 до 350 Дж/см. При этом максимальная плотность создавалась в зоне сафено-фemorального соустья (СФС). Тракцию световода осуществляли ориентируясь на ультразвуковую картину, держа датчик непосредственно над зоной коагуляции. При этом ориентировались на пузырьки газа, выделяемые при подачи импульсов. Это было более удобно, кроме того, такой метод позволял более тщательно обрабатывать ствол и избегать перфораций вены.

Интраоперационных осложнений и аллергических реакций не было. Все больные в ближайшем послеоперационном периоде предъявляли жалобы на тянущие ощущения вдоль коагулированной БПВ, слабой выраженности. Флебитические явления в коагулированной БПВ развивались на 4 - 7 сутки после операции. У 7 пациентов потребовалось применение нестероидных

противовоспалительных препаратов (ибупрофен). Частота реканализаций БПВ после ЭВЛО без кроссэктомии представлена в таблице 5.

Таблица 5. Частота реканализаций БПВ после проведенной ЭВЛО без комбинации с операцией Троянова-Тренделенбурга (общим итогом).

Тип реканализаций	2 месяца абс. (%)	6 месяцев абс. (%)	1 год абс. (%)	2 года абс. (%)
Полная	- (0)	- (0)	1 (1)	1 (1)
Частичная	- (0)	2 (2)	3 (3)	3 (3)
Всего	- (0)	2 (2)	4(5)	4(5)

Минифлебэктомия надфасциально расположенных притоков при редуцированных типах расположения БПВ на бедре ни в одном случае не сопровождалась какими-либо негативными явлениями. Гиперпигментации не были отмечены ни в одном случае.

Результаты применения эхоконтролируемой катетерной склерооблитерации

Из 46 больных, которым выполнялась ЭККС, результаты были прослежены у 41 (44 конечности). Внефасциально лежащий приток БПВ при редуцированных типах расположения БПВ на бедре подвергли склерооблитерации у 5 пациентов, а у 2 была выполнена его удаление методом минифлебэктомии. На всю процедуру облитерации использовали 10-12 мл пены 3% фибро-вейна или 3% тромбовара, которую готовили непосредственно перед введением. Ни в одном случае не было получено серьёзных осложнений и аллергических реакций. В ближайшем послеоперационном периоде, у всех больных ствол БПВ был окклюзирован. У всех больных, которым выполнялась склерооблитерация притока, расположенного внефасциально (при редуцированных типах расположения БПВ относительно поверхностной фасции) наблюдались гиперпигментации. Всем им в сроки от двух недель были пунктированы коагулы. Вена при этом спадалась, а болевые ощущения прекращались. Гиперпигментации исчезали в сроки от двух месяцев до 1 года. У 19 больных мы наблюдали полную и частичную реканализацию БПВ. У всех больных с развившейся реканализацией по стволу БПВ выполнялась повторная склеротерапия. Частота реканализаций БПВ после ЭККС представлена в таблице 6.

Таблица 6. Частота реканализаций БПВ после проведенной стволовой эхоконтролируемой катетерной склерооблитерации (общим итогом).

Тип реканализаций	2 месяца абс. (%)	6 месяцев абс. (%)	1 год абс. (%)	2 года абс. (%)
Полная	- (0)	- (0)	2 (4)	7 (16)
Частичная	2 (4)	5 (11)	7 (16)	12 (27)
Всего	2(4)	5(11)	9(20)	19(43)

Таким образом, во всех случаях склеротерапии крупных притоков БПВ при редуцированных её типах, развивались гиперпигментации, а больные требовали достаточно длительного «долечивания». Частота реканализаций в группе больных, которым выполнялась ЭККС, составила 43%.

Результаты применения комбинированной флебэктомии.

Из 29 больных (31 конечность), которым производилась комбинированная флебэктомия, в отдалённый период мы смогли оценить результат у 26 человек (27 конечностей). У двоих пациентов после операции развились рецидивы. У одного - спустя 6 месяцев после вмешательства, рецидив был обусловлен несостоятельной перфорантной веной заднебольшеберцовой группы. У второй пациентки рецидив возник через полтора года после операции вследствие длинной культы БПВ. Сравнительные результаты применения различных способов устранения рефлюксов по БПВ сведены в табл. 7.

Таблица 7. Сравнительные результаты применения различных способов устранения рефлюксов по БПВ через два года после вмешательства.

	ЭККС абс. (%)	ЭВЛО с кроссэктомией абс. (%)	ЭВЛО без кроссэктомии абс. (%)	Флебэктомия* абс. (%)
Полная реканализация	7 (16)	2 (5)	1 (1)	-
Частичная реканализация	12 (27)	5 (12)	3 (3)	-
Всего	19(43)	7(17)	4(5)	2(7)

*Для флебэктомии оценивали наличие рецидива

Как следует из таблицы 8, число реканализаций после ЭККС было наибольшим. Высокий процент реканализаций после ЭВЛО с кроссэктомией, как уже указывалось, был обусловлен недостаточной мощностью лазерного излучения (60-80 Дж/см), применяемой при освоении метода. Соизмеримые значения частоты рецидива после флебэктомии и числа реканализаций после

ЭВЛО (шесть и пять процентов соответственно) позволяет сделать вывод, что ЭВЛО может быть методом выбора устранения патологического рефлюкса в амбулаторных условиях.

Проведенные исследования, позволили выработать оптимизированный для амбулаторных условий алгоритм обследования, лечения и диспансеризации больных с варикозной болезнью. Данный алгоритм представлен на рисунке 2.

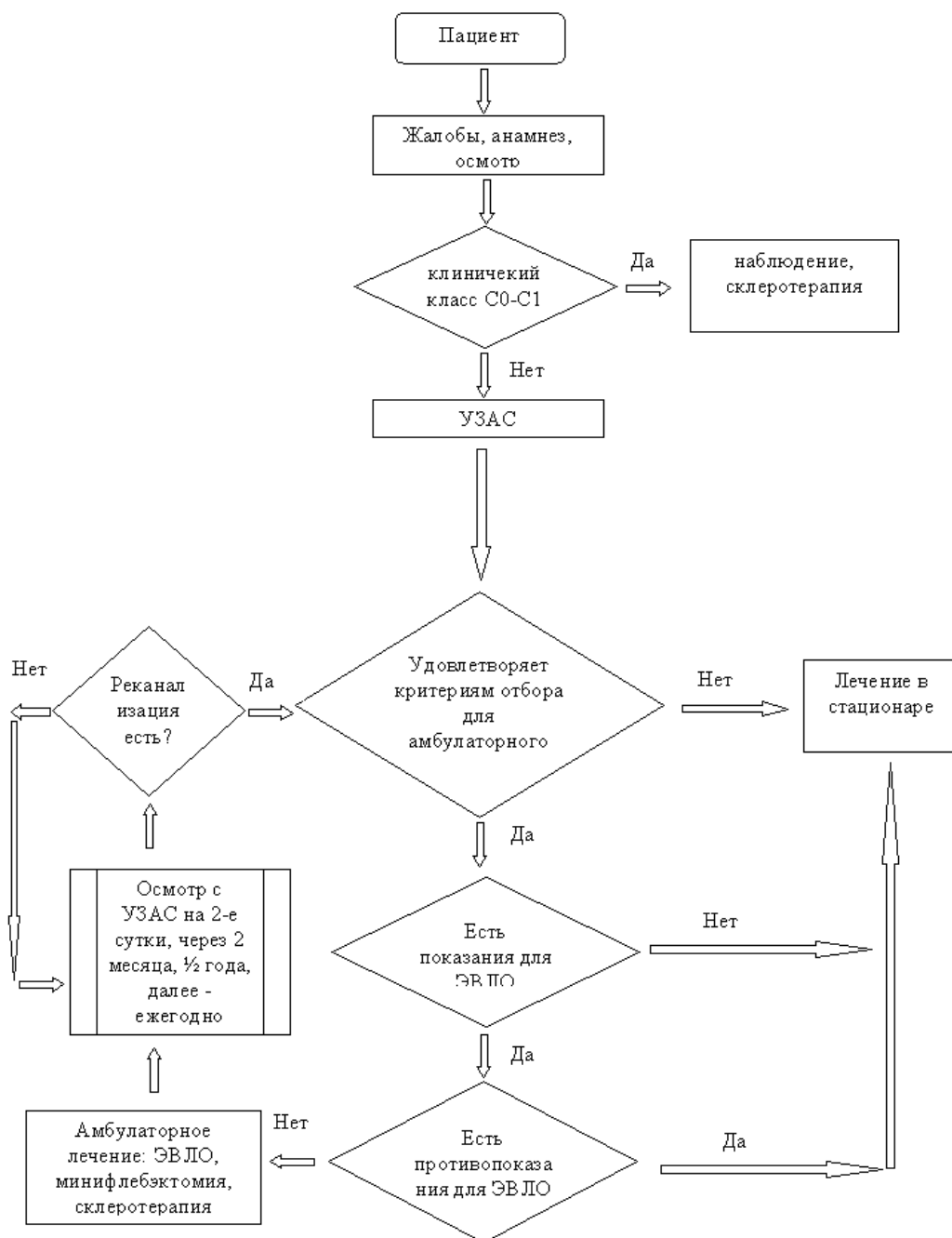


Рисунок 2. Лечебно-диагностический алгоритм, принятый для амбулаторного лечения больных с варикозной болезнью

ВЫВОДЫ

1. Распространенность варикозной болезни вен нижних конечностей среди жителей полуострова Камчатка составляет 48,9%, что существенно не отличается от распространённости в других регионах РФ и мире.

2. Анатомический i-тип взаимоотношения БПВ с фасцией выявляется в общей популяции в 66% случаев. Редукционный h-тип выявлен у 9% от общего количества обследованных конечностей. В остальных 25% случаев выявляется s-тип взаиморасположения БПВ и фасции.

3. Встречаемость редукционных типов анатомических взаимоотношений большой подкожной вены с поверхностной фасцией на бедре у лиц, имеющих признаки варикозной трансформации поверхностных вен в два раза выше, чем у людей, не имеющих признаков ХЗВНК.

4. Все анатомические варианты расположения БПВ относительно фасции на бедре подходят для современных эндовенозных методов облитерации. При этом в качестве хирургической обработки магистрального притока при редукционных типах расположения БПВ методом выбора является минифлебэктомия.

5. Внедрение ЭВЛО в амбулаторных условиях позволило получить хорошие и удовлетворительные отдаленные результаты у 97% больных. У 5% пациентов имели место частичные реканализации, которые были устранены в раннем послеоперационном периоде.

6. Флебосклеротерапия в самостоятельном варианте сопровождалась высокой частотой реканализаций (у 27% больных потребовалась повторная микропенная склерооблитерация, а у 16% была выявлена полная реканализация БПВ).

7. После комбинированной флебэктомии хорошие и удовлетворительные результаты были получены у 93% оперированных больных.

ПРАКТИЧЕСКИЕ РЕКОМЕНДАЦИИ

1. Амбулаторному лечению подлежат социально активные пациенты, для которых важно лечение без потери трудоспособности. Для них предпочтительно использовать эндовенозную лазерную облитерацию при условии наличия у них показаний и отсутствия противопоказаний.

2. Предоперационная разметка больной конечности при варикозной болезни должна обязательно включать определение типа расположения БПВ относительно её фасциального футляра.

3. При отборе больных для проведения ЭВЛО БПВ редуцированные типы её взаимоотношений с фасцией не являются противопоказанием. Показаниями для ЭВЛО являются приустьевое расширение БПВ не более 10 мм и незначительное количество варикозно расширенных притоков.

4. При эндовенозной лазерной облитерации БПВ гемоглобинпоглощающими лазерами целесообразно использовать линейную плотность энергии не ниже 200 Дж/см, а в зоне СФС - 350 Дж/см.

5. Тракцию световода лучше осуществлять, ориентируясь на ультразвуковую картину, держа датчик непосредственно над зоной коагуляции. При этом ориентироваться следует на пузырьки газа, выделяемые во время подачи импульсов, которые должны полностью заполнять вену.

6. Метод катетерной склерооблитерации сопряжен с высокой вероятностью развития рецидивов, и при наличии возможностей для термической облитерации БПВ может использоваться только в особых случаях.

7. Магистральный приток БПВ на бедре при редуцированных типах её расположения следует удалять методом минифлебэктомии. Для гарантии полного удаления варикозно расширенных притоков следует использовать метод интраоперационного ультразвукового контроля.

Список работ, опубликованных по теме диссертации

- 1. Мазайшвили К.В., Чен В.И. Распространенность хронических заболеваний вен нижних конечностей в Петропавловске-Камчатском //Флебология. – 2008. - Т.2, №4. — С.52-54.**
2. Стойко Ю.М., Мазайшвили К.В., Чен В.И. Типы расположения большой подкожной вены (БПВ) на бедре и риск возникновения в ней рефлюкса крови //14 всероссийский съезд сердечно-сосудистых хирургов. - Москва, 2008. – С.121.
3. Мазайшвили К.В., Чен В.И. Хронические заболевания вен нижних конечностей (ХЗВНК) у работников предприятий г. Петропавловска-Камчатского //Флеболимфология. – 2008. – С.20.
- 4. Мазайшвили К.В., Чен В.И. Распространенность хронических заболеваний вен нижних конечностей у работающего населения г.Петропавловска-Камчатского //Вестник Национального медико-хирургического центра им.Н.И.Пирогова. – 2008. - Т.2, №4. — С.42-45.**
5. Стойко Ю.М., Мазайшвили К.В., Хлевтова Т.В. Чен В.И. Тактические и технические ошибки при выполнении эндовазальной лазерной коагуляции (ЭВЛК) магистральных подкожных вен //Амбулаторная хирургия. Стационарозамещающие технологии. – 2009. - №3-4. – С.176.
- 6. Мазайшвили К.В., Хлевтова Т.В., Игнатов В.Н., Чен В.И. Случай выявления инородного тела в большой подкожной вене после выполнения эндовазальной лазерной облитерации //Флебология. – 2010. – Т.4, N.2. – С.50 – 51.**
- 7. Мазайшвили К.В., Хлевтова Т.В., Юдаев С.С, Чен В.И. Эндовазальная лазерная облитерация подкожных вен (ЭВЛО): ошибки и опасности //Флебология. – 2010. – Т.4. – N.2. – С.114.**
8. Шевченко Ю.Л., Стойко Ю.М., Мазайшвили К.В., Хлевтова Т.В., Суворов К.С., Никитина А.М., Чен В.И. Возможности современной флебологии в амбулаторной и стационарной практике// Пироговские чтения в Коломне. – Коломна, 2010.- С.27-46.
9. Батрашов В.А., Чен В.И. Особенности эндовенозной лазерной облитерации при различных вариантах распространения патологических рефлюксов //Лазерная хирургия варикозной болезни. - М., 2010. – С.84-147.